Clínica Universitária de Radiologia

Reunião Temática

RM do Joelho

Director: Prof. Dr. Filipe Caseiro Alves

Mafalda Magalhães

02/02/2015

RM do Joelho

Protocolo:

- Sagitais ponderadas em DP e T2 com saturação de gordura
- Coronais ponderadas em DP e T2*
- Axiais ponderadas em PD FS

RM do Joelho

Sumário:

- Meniscos
- Ligamentos
- Tendões patelar e quadricipital
- Bursas

RM do Joelho

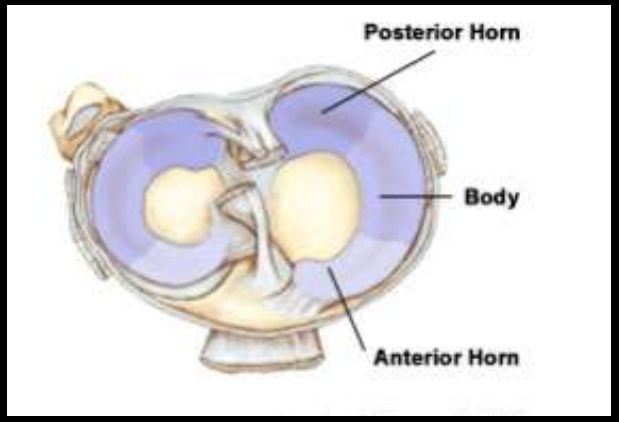

Meniscos:

- Estruturas fibrocartilagíneas e Forma de C
- + espessos à periferia → pontas (forma triangular)
- + finos no centro → corpo
- Hipossinal uniforme em todas as ponderações

Zona do corpo no plano sagital: morfologia em laço

RM do Joelho

Menisco medial:

- Ponta posterior maior do que a anterior

Menisco lateral:

- Pontas anterior e posterior têm dimensões iguais
- Ponta posterior mais alta do que a anterior (sagital)

RM do Joelho

Rupturas meniscais

Critérios:

- Morfologia anormal
- Hipersinal contactando a superfície articular (imagens ponderadas em DP)

RM do Joelho

Rupturas meniscais

Critérios:

- Morfologia anormal
- Hipersinal contactando a superfície articular (imagens ponderadas em DP)

Se não contacta a superfície articular → degenerescência intrasubstância

RM do Joelho

Rupturas menisc

Critérios:

- Morfologia anorm
- Hipersinal contac ar (imagens ponderadas em D

Se não contacta a superfície articular → degenerescência intrasubstância

RM do Joelho

Rupturas meniscais

- Longitudinais
- Horizontais
- Radiais

RM do Joelho

Rupturas meniscais

- Longitudinais
- Horizontais
- Radiais

Combinação destas formas

→ **rupturas meniscais complexas**

RM do Joelho

Rupturas longitudinais

- Paralelas ao eixo longo do menisco
- Dividem o menisco em porções interna e externa
- Distância entre ruptura e bordo externo do menisco é constante, sem tocar o bordo interno



RM do Joelho

Rupturas longitudinais

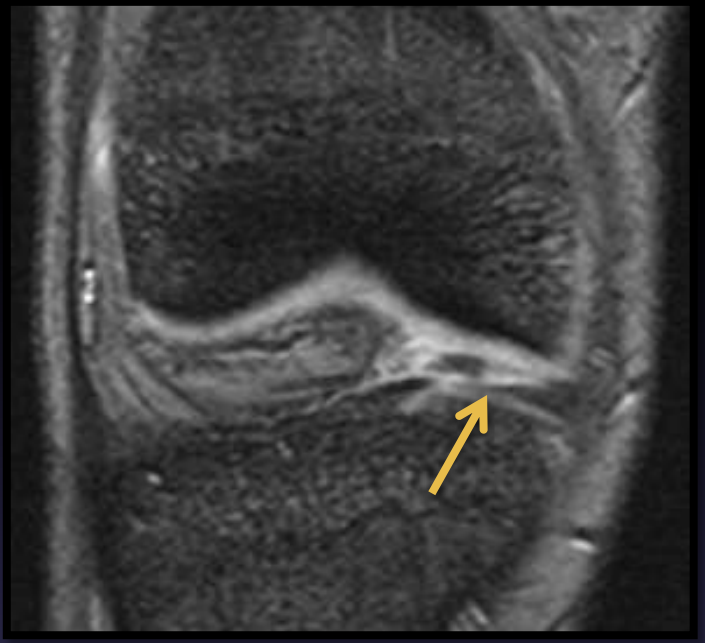

- Quase sempre associadas a lesão significativa do joelho - +++ LCA
- +++ ponta posterior

- **RM** – linha vertical hiperintensa que contacta o bordo superior ou o inferior do menisco, ou ambos.

RM do Joelho

Rupturas longitudinais

- Este tipo de ruptura pode dar origem à ruptura em **"asa de cesto"**
  - Se deslocamento do fragmento interno

RM do Joelho

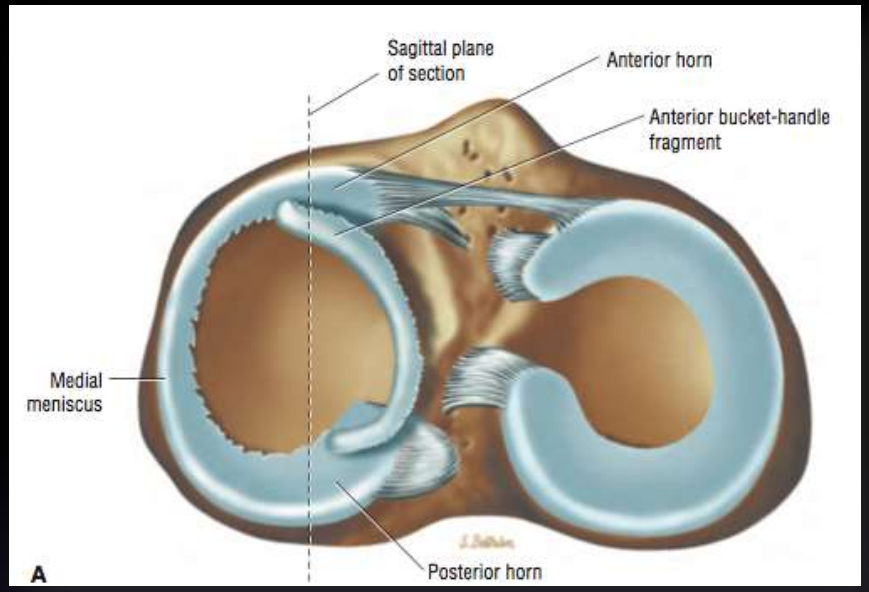

Rupturas longitudinais

"asa de cesto"

RM – imagens sagitais:

- corpo do menisco apenas visível em 1 imagem (em vez do normal – 2)

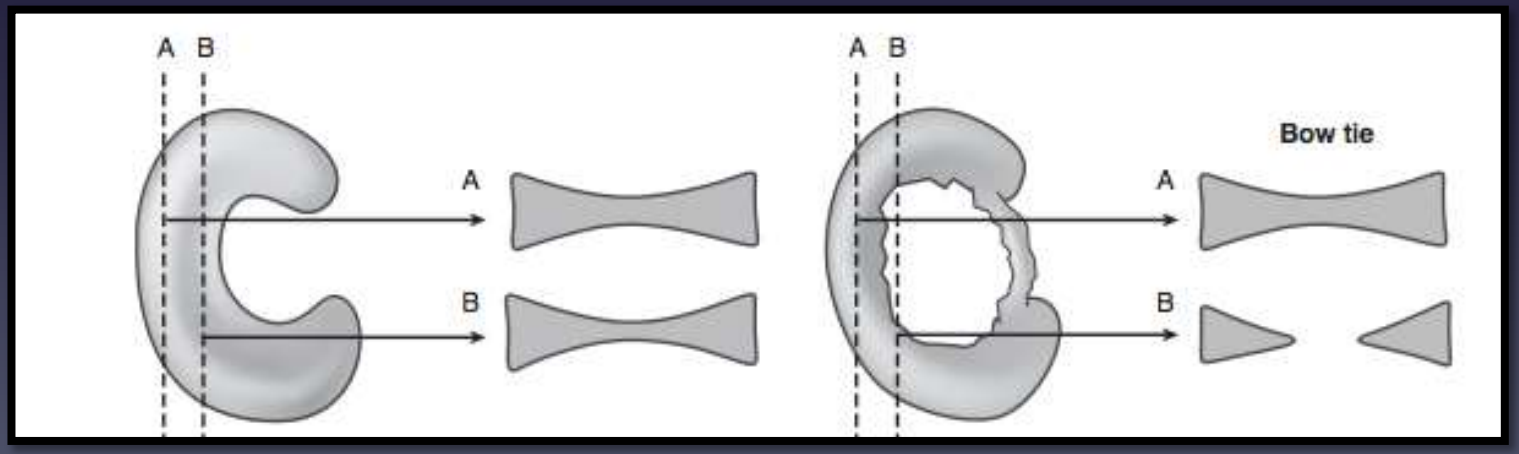

RM do Joelho

Rupturas longitudinais

Em "asa de cesto"

Fragmento do menisco desviado:

- Geralmente na incisura intercondiliana
- Anteriormente ao Ligamento cruzado posterior (LCP) – sinal do duplo LCP
- Anteriormente sobre a ponta anterior do menisco – "**flipped meniscus**"

RM do Joelho

Rupturas longitudinais

Em "asa de cesto"

Fragmento do menisco desviado:

- Anteriormente ao Ligamento cruzado posterior (LCP) – sinal do duplo LCP

RM do Joelho

Rupturas longitudinais

Em "asa de cesto"

Fragmento do menisco desviado:

- No sulco intercondiliano

RM do Joelho

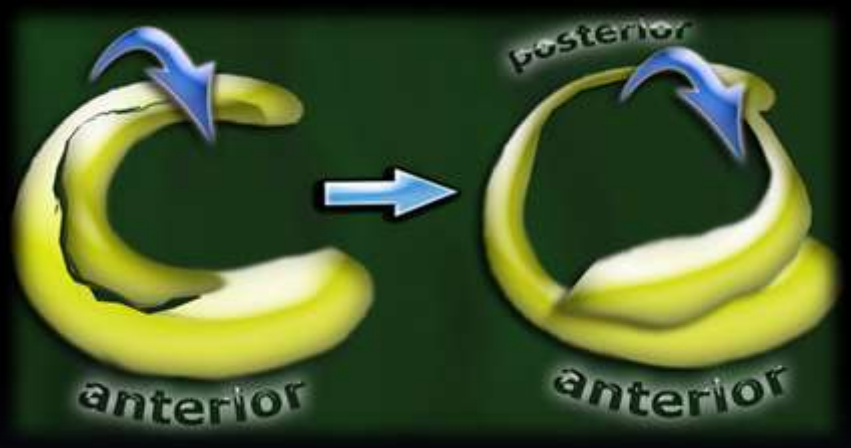

Rupturas longitudinais

"flipped meniscus"

- ++ menisco lateral
- Imagens coronais
  - ponta anterior de dimensões ↑
  - Apenas visível pequena parte da ponta posterior
- Imagens sagitais:
  - Mostram fragmento junto à ponta anterior e pequena parte ou ausência da ponta posterior

RM do Joelho

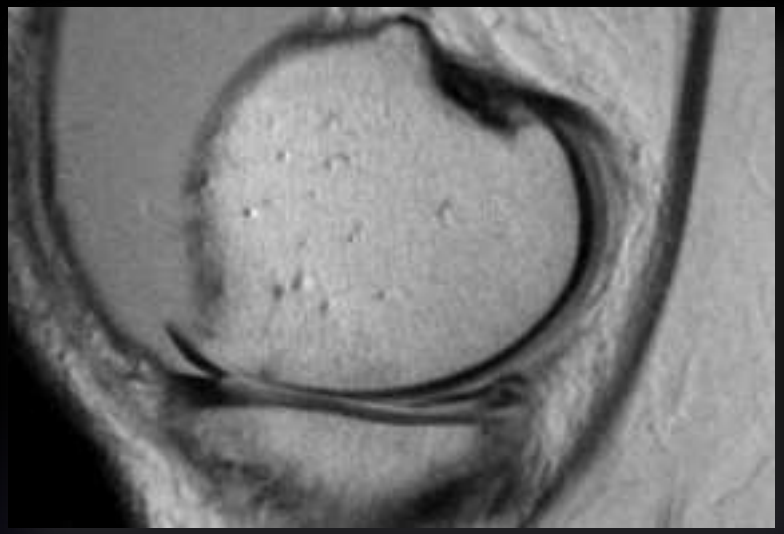

Rupturas longitudinais

"flipped meniscus"

- ++ menisco lateral
- Imagens coronais
  - ponta anterior de dimensões ↑
  - Apenas visível pequena parte da ponta posterior
- Imagens sagitais:
  - Mostram fragmento junto à ponta anterior e pequena parte ou ausência da ponta posterior

RM do Joelho

Rupturas horizontais (ou oblíquas)

- Dividem o menisco em porções superior e inferior
- +++na ponta posterior do menisco interno
- +++ causa degenerativa (vs traumática)

RM do Joelho

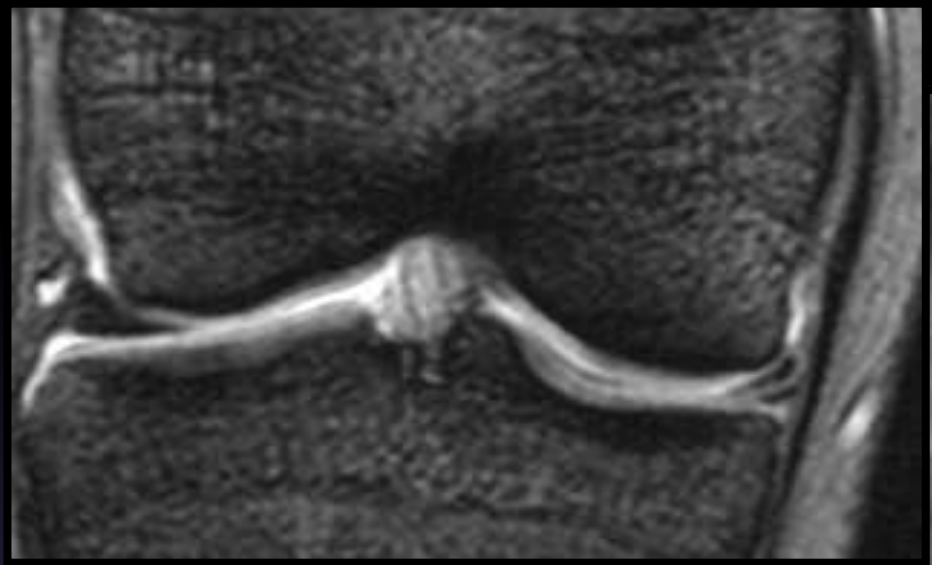

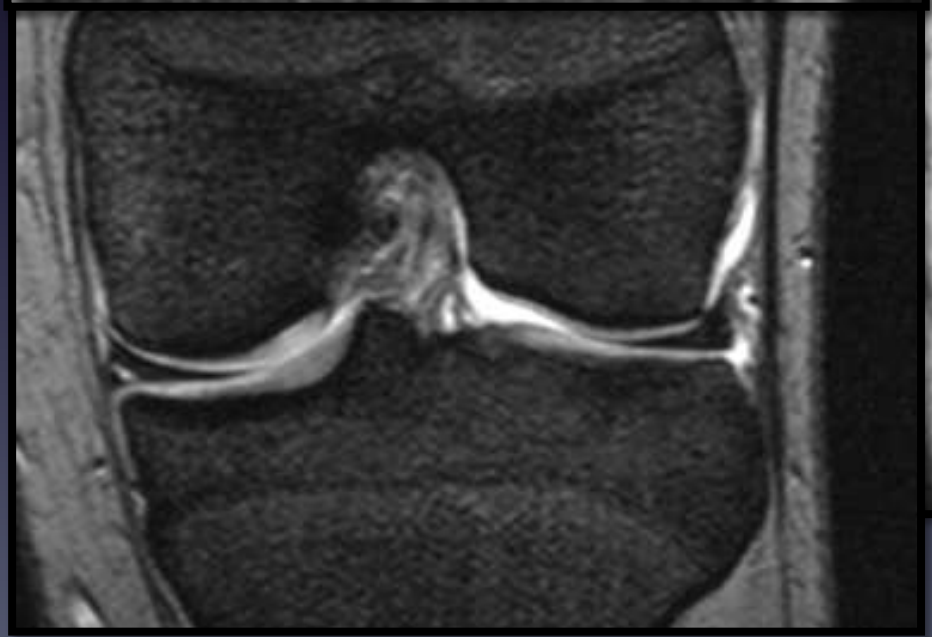

RM do Joelho

Rupturas radiais

- Perpendiculares ao eixo longo do menisco
- Início no bordo interno, seguindo em direcção ao bordo externo
- Quando atinge bordo externo – divisão em porções anterior e posterior

RM do Joelho

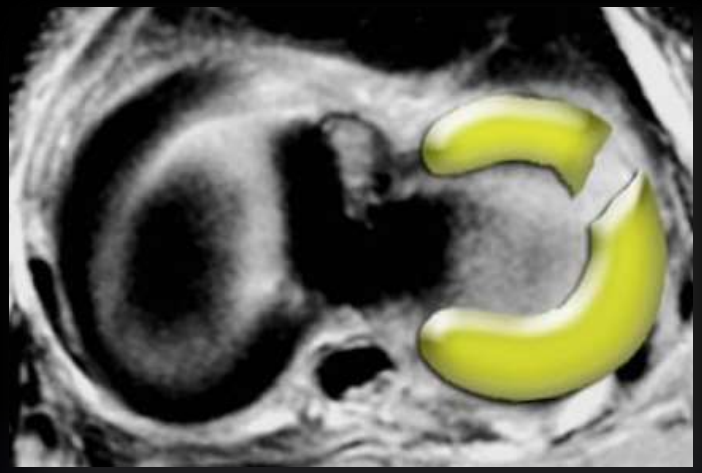

Rupturas radiais

Sinais em RM:

- Menisco fantasma (completa) – se plano da imagem for paralelo ao espaço entre os 2 fragmentos resultantes – ausência de menisco

Mas não se encontra nenhum fragmento meniscal desviado!

Apenas separação das 2 partes (VS ruptura "em asa de cesto")

RM do Joelho

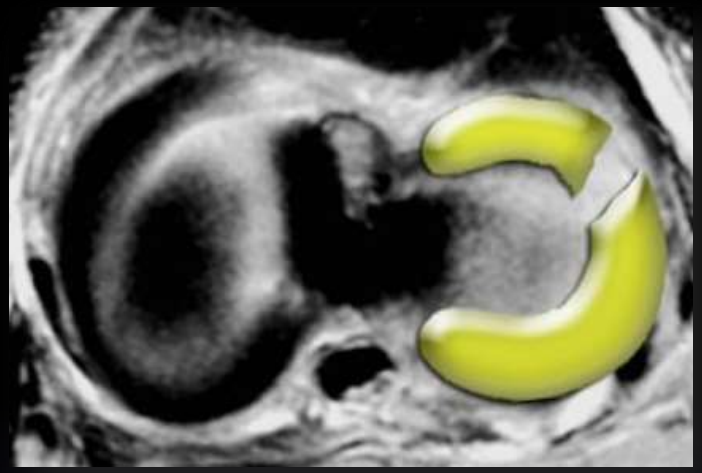

Rupturas radiais

Sinais em RM:

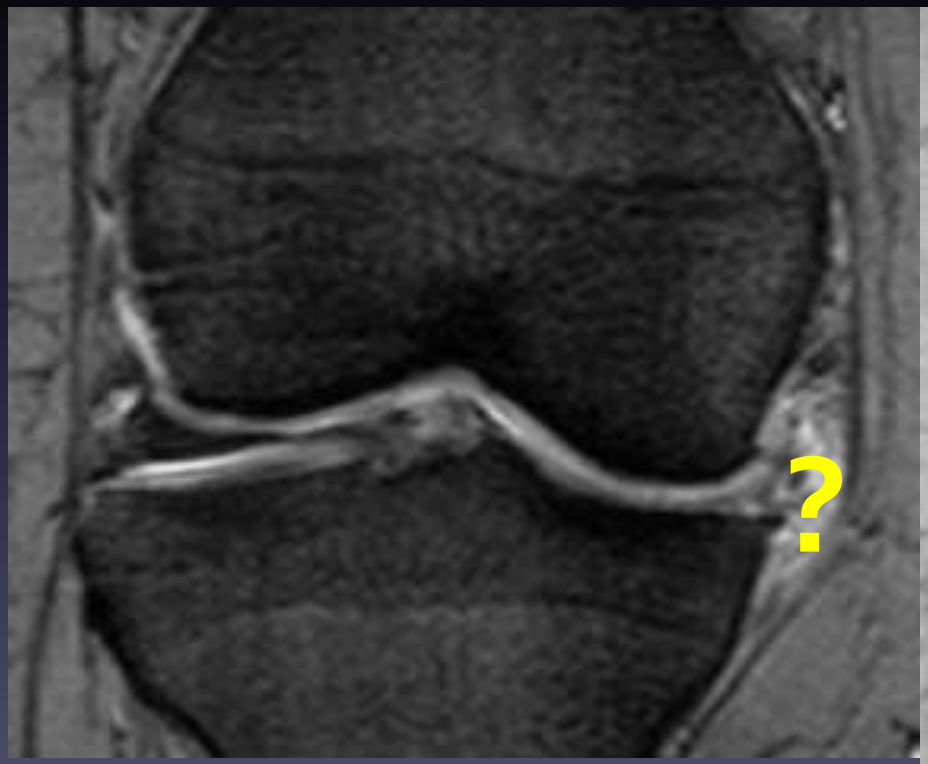

RM do Joelho

Rupturas radiais

Sinais em RM:

- Menisco fantasma (completa)
  - Muitas vezes associa-se a extrusão do menisco (>3mm além do prato tibial)

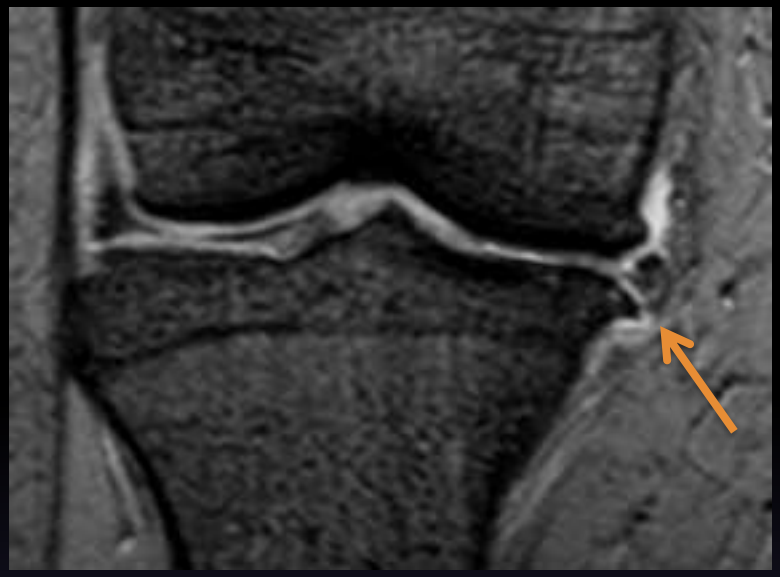

RM do Joelho

Rupturas radiais

Sinais em RM:

- Sinal da fenda (incompleta) - quando plano da imagem é perpendicular ao traço da ruptura

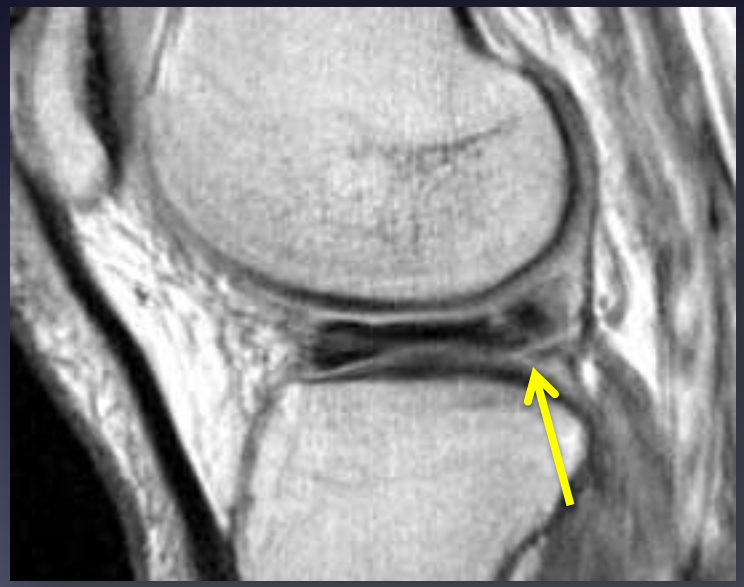

RM do Joelho

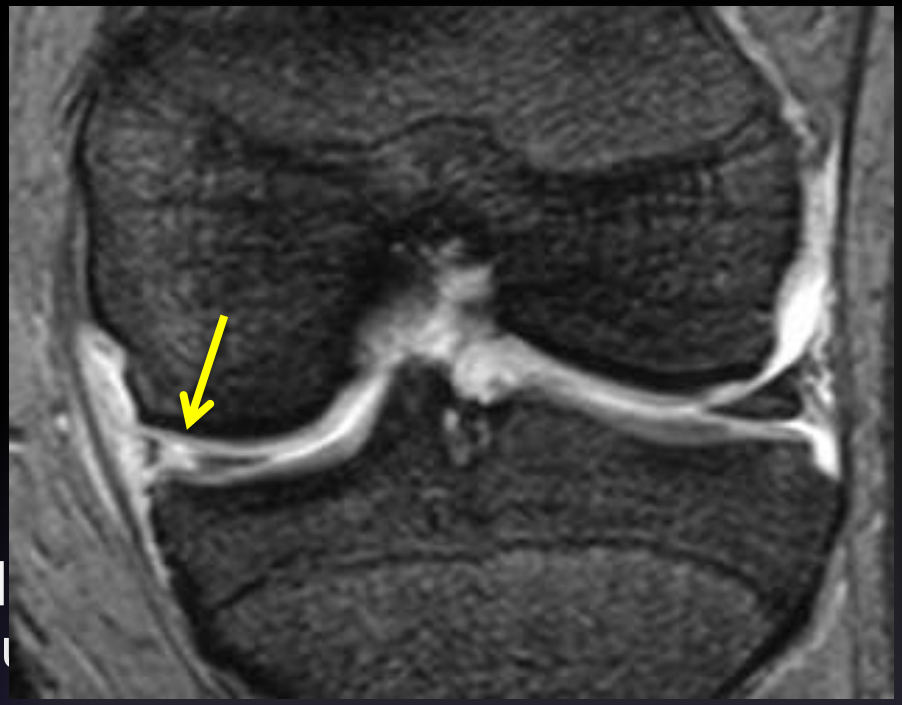

Rupturas radiais

Sinais em RM:

- Sinal da fenda (incompleta) - q
  perpendicular ao traço da ruptu

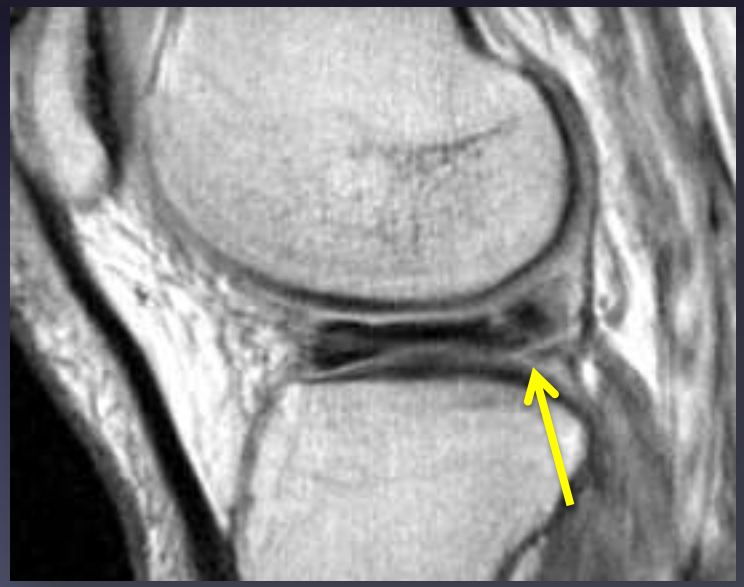

RM do Joelho

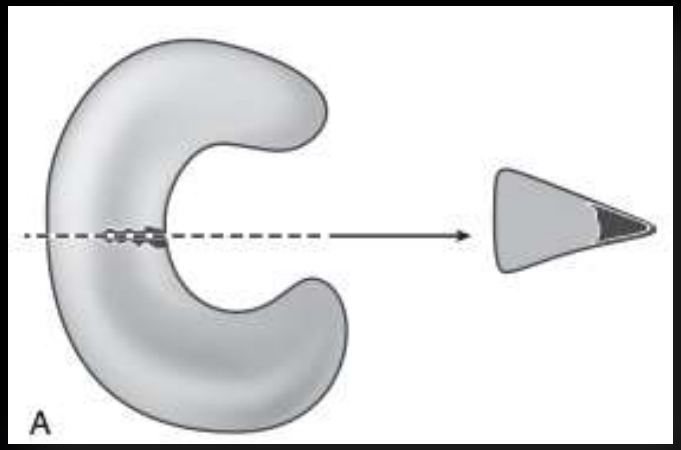

Rupturas radiais

Sinais em RM:

- Triângulo truncado (incompleta) - - quando plano da imagem é paralelo à ruptura

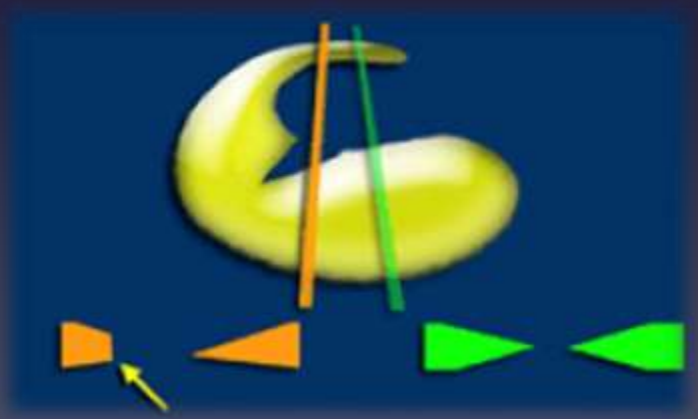

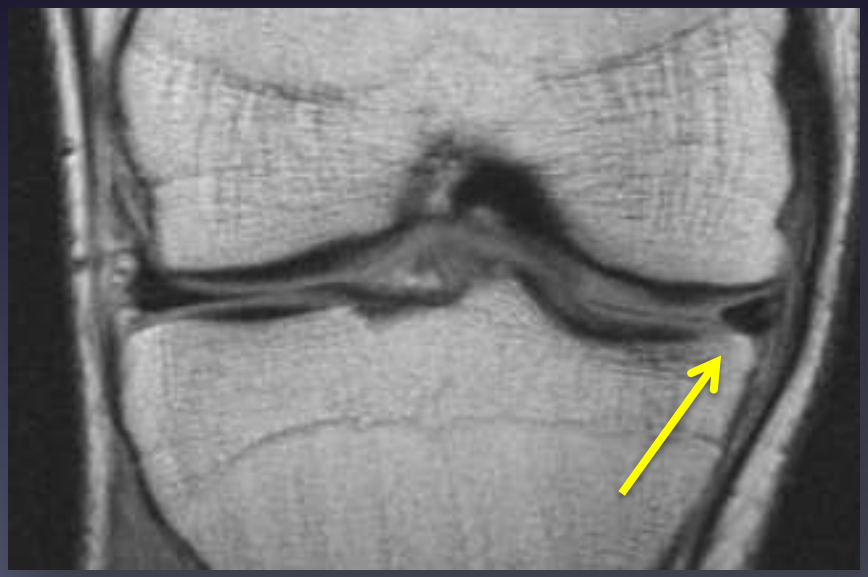

RM do Joelho

Quistos meniscais

- Resultam da passagem de líquido sinovial para o interior do menisco, através de uma ruptura horizontal que se estende até à periferia
- Na maioria - perde-se o contacto com o espaço articular → líquido sinovial é absorvido e substituído por uma substância gelatinosa

- Menisco medial - ++ ponta posterior
- Menisco lateral - ++ corpo ou ponta anterior

RM do Joelho

Quistos meniscais

- Com a carga sobre a articulação o líquido do quisto pode extender-se aos tecidos adjacentes → **quisto parameniscal**

RM

- Quistos meniscais – hipersinal em T2 (mas menor do que o líquido, ≈ degenerescência intrasubstância)

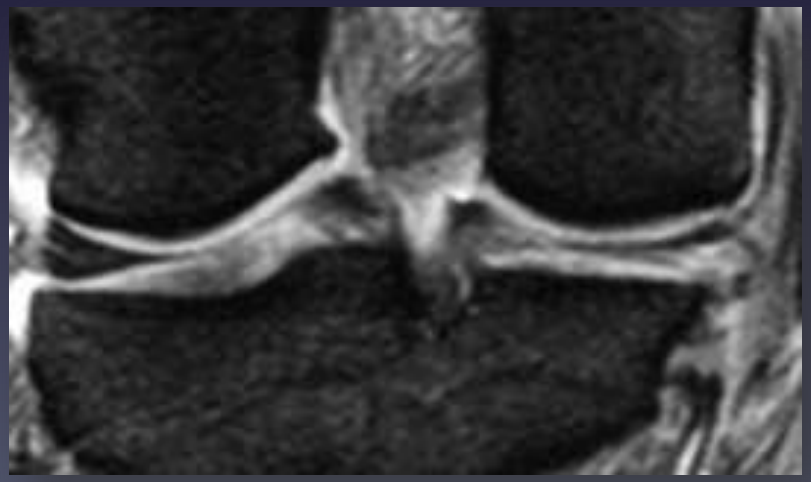

RM do Joelho

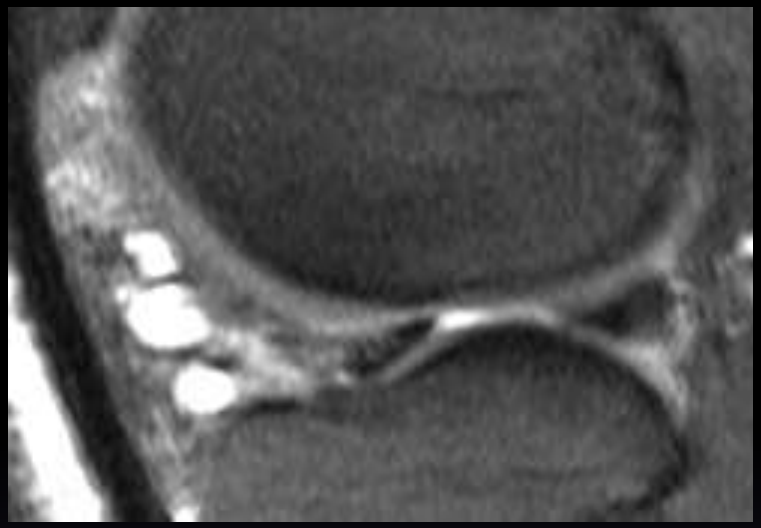

Quistos meniscais

RM

- Quistos parameniscais – franco hipersinal em T2, imediatamente junto ao menisco ou com trajecto líquido que o liga à periferia do menisco
- Na presença de quisto parameniscal → procurar ruptura do menisco (forte associação entre os 2!)

RM do Joelho

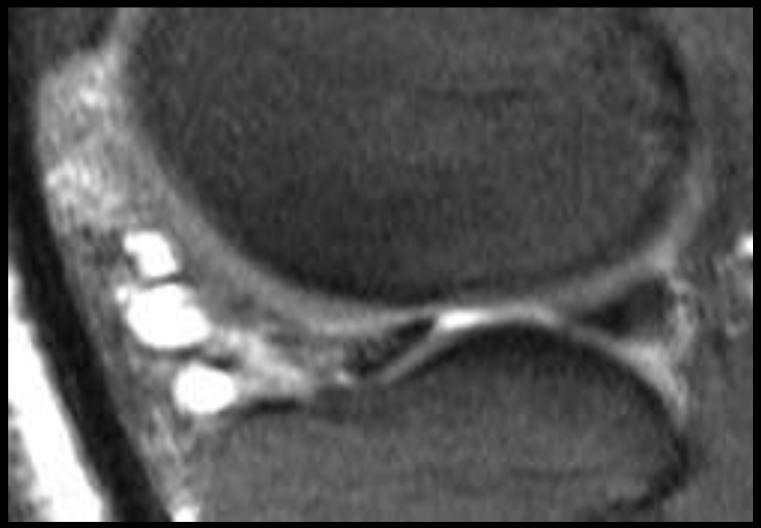

Quistos meniscais

RM

- Quistos parameniscais – franco hipersinal em T2, imediatamente junto ao menisco ou com trajecto líquido que

- al → procurar ruptura do
  os 2!)

RM do Joelho

Rupturas meniscais – Pitfalls

RM do Joelho

Rupturas meniscais – Pitfalls

Ligamento transverso

- Liga as pontas anteriores dos meniscos medial e lateral
- Localizado anteriormente, na gordura de Hoffa

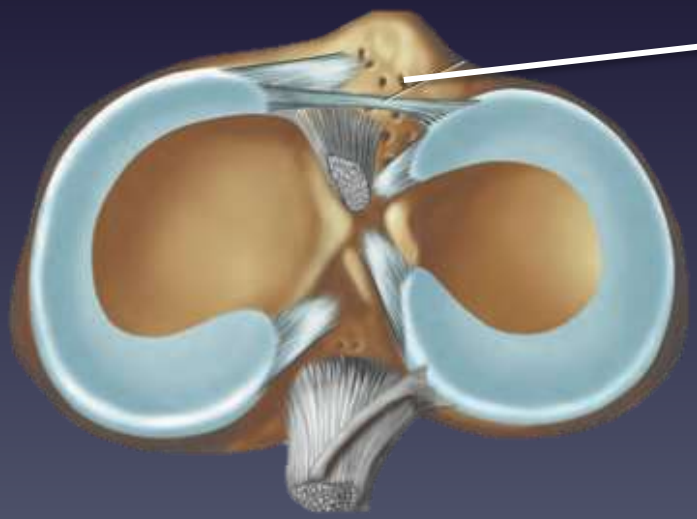

RM do Joelho

Rupturas meniscais – Pitfalls

Ligamento transverso

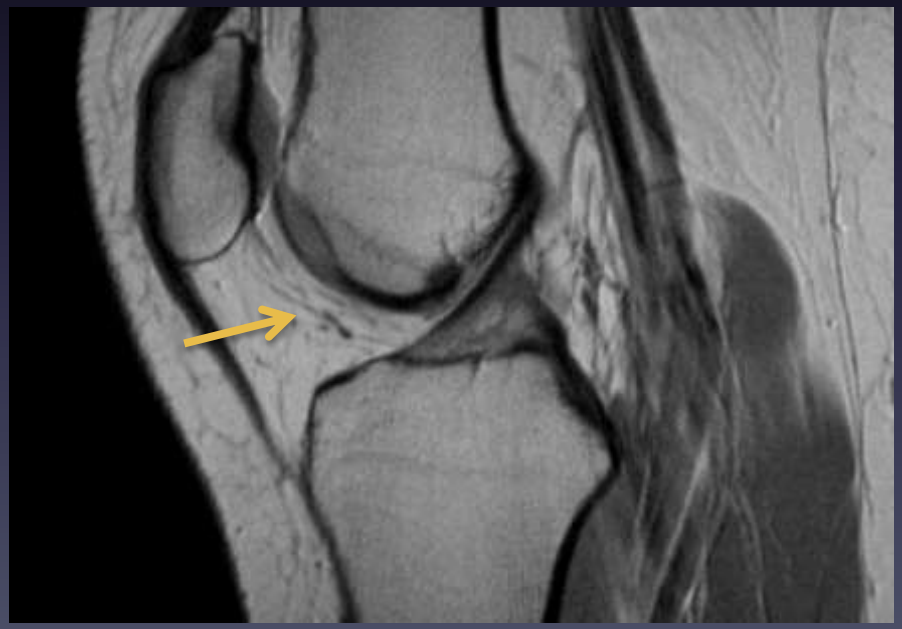

RM do Joelho

Rupturas meniscais – Pitfalls

Aspecto pontilhado da ponta anterior do menisco lateral

- Ocasionalmente aparência "pontilhada", simulando ruptura
- Causado pela inserção de fibras do LCA
- Presente em 60% dos indivíduos normais

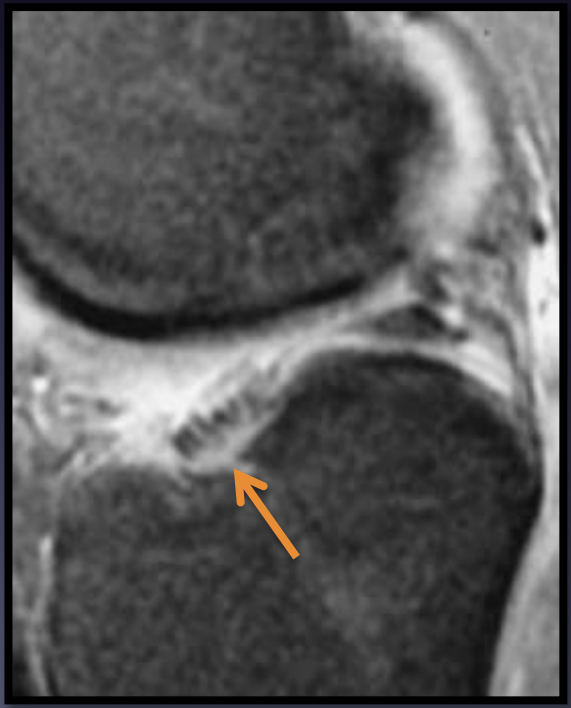

RM do Joelho

Rupturas meniscais – Pitfalls

Ligamentos menisco-femorais

- Ligam ponta posterior do menisco lateral ao côndilo femoral medial
  - Ligamento de Humphrey – passa anteriormente ao LCP
  - Ligamento de Wrisberg – passa posteriormente ao LCP

RM do Joelho

Rupturas meniscais – Pitfalls

Ligamentos menisco-femorais

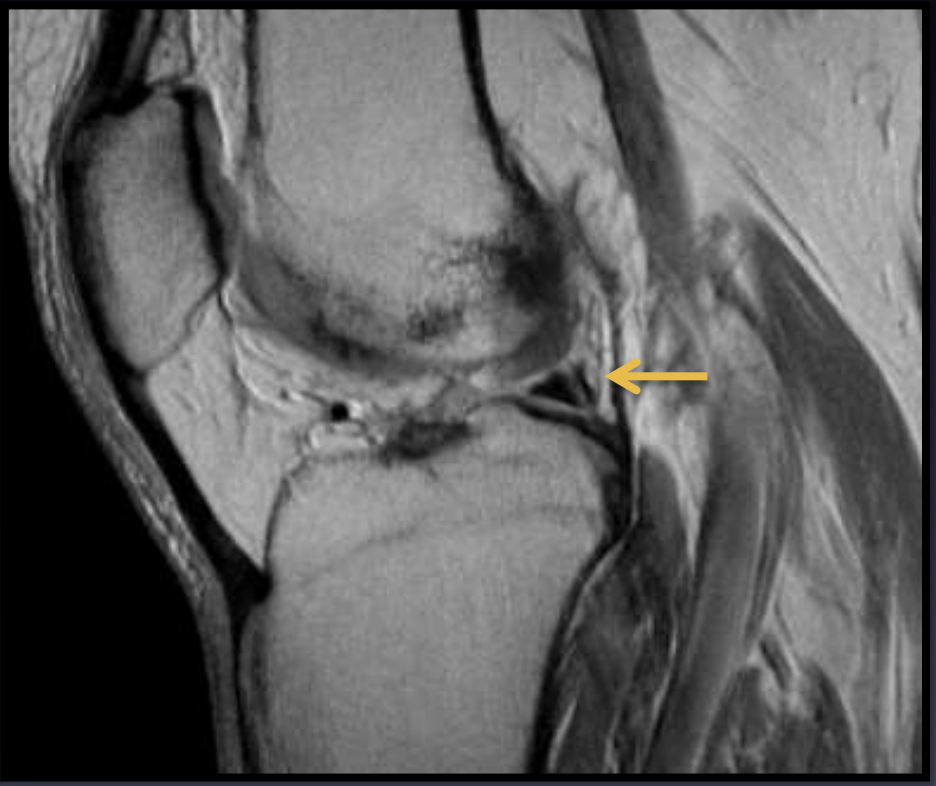

RM do Joelho

Rupturas meniscais – Pitfalls

Ligamentos menisco-femorais

Ligamento de Humphrey

RM do Joelho

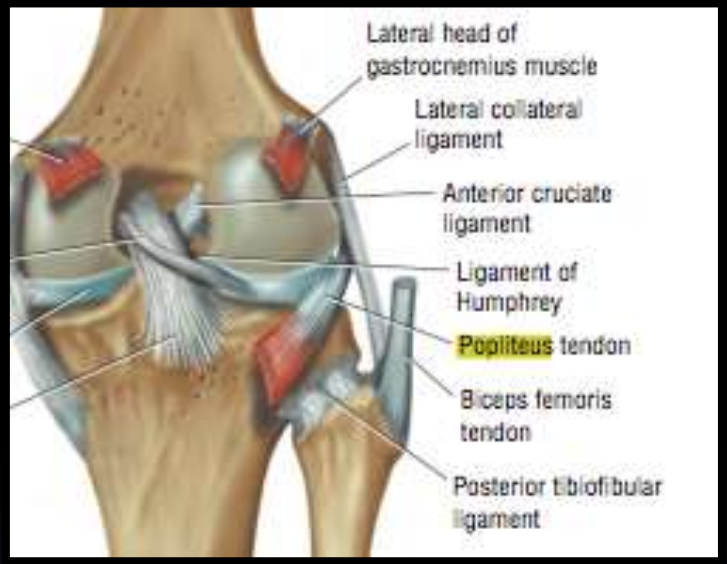

Rupturas meniscais – Pitfalls

Tendão poplíteo

- Inserção no côndilo femoral lateral → orientação inferior, medial e posterior → une-se às fibras musculares do músculo poplíteo na face posterior da tíbia proximal
- Tendão passa entre ponta posterior do menisco lateral e a cápsula articular → espaço entre menisco e tendão pode simular ruptura

RM do Joelho

Rupturas meniscais – Pitfalls

Pulsatilidade da artéria poplítea

- Artéria localizada posteriormente à ponta posterior do menisco lateral
- Artefacto de pulsatilidade pode extender-se ao menisco (rectificação – inversão da direcção da fase e frequência)

RM do Joelho

Rupturas meniscais – Pitfalls

Efeito do ângulo mágico

- Nas sequências com TE's curtos
- Área de maior sinal na porção medial da ponta posterior do menisco lateral
- Devido à orientação das fibras de colagénio do menisco a 55º em relação ao campo magnético principal

RM do Joelho

Variantes Meniscais

- Menisco discóide
- Ossículo meniscal

RM do Joelho

Menisco Discóide

- Variante com alteração da morfologia do menisco (provavelmente congénita)
- Perda da normal morfologia em "C"
- Quase exclusivamente no menisco lateral
- frequentemente bilateral
- Maior propenção a degenerescência quística, com ruptura subsequente (mais do que o menisco normal)

RM do Joelho

Menisco Discóide

- Mesmo sem essas alterações pode dar sintomas e necessitar de cirurgia

RM

- Mais do que 2 segmentos do corpo em imagens sagitais consecutivas (≥ 3)
- Largura do menisco a nível do centro do corpo > 15mm (plano coronal)

RM do Joelho

Menisco Discóide

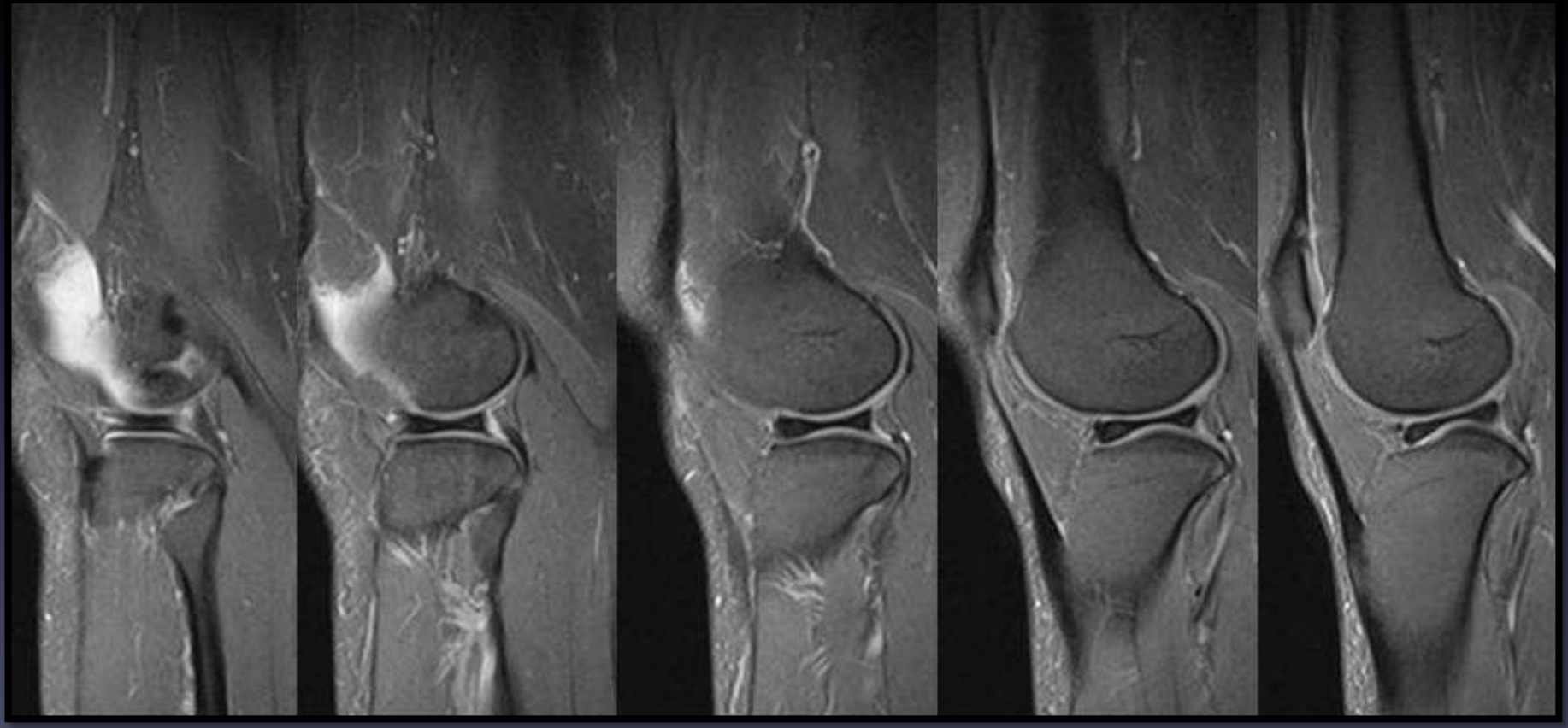

RM do Joelho

Menisco Discóide

3 tipos diferentes:

- Completo
- Incompleto
- Variante de Wrisberg

RM do Joelho

Menisco Discóide

Completo (tipo I)

- Morfologia em disco
  - superfícies superior e inferior paralelas e estendem-se até à incisura intercondiliana (ou próximo dela)
  - Cobertura total do prato tibial

RM do Joelho

Menisco Discóide

Incompleto (tipo II)

- Não há cobertura total do prato tibial
- Corpo do menisco é mais largo
- Por vezes atinge ponta posterior ou anterior, de forma assimétrica

RM do Joelho

Menisco Discóide

Variante de Wrisberg (tipo III)

- Morfologia do disco discóide mas pode ser normal
- Ausência dos meios de fixação posteriores do menisco lateral:
  - Ligamento coronário (fixação tibial)
  - Ligamentos meniscocapsulares

RM do Joelho

Menisco Discóide

Variante de Wrisberg (tipo III)

- Os fascículos do menisco lateral normalmente são detectáveis na RM
- Os ligamentos coronários geralmente não são identificáveis

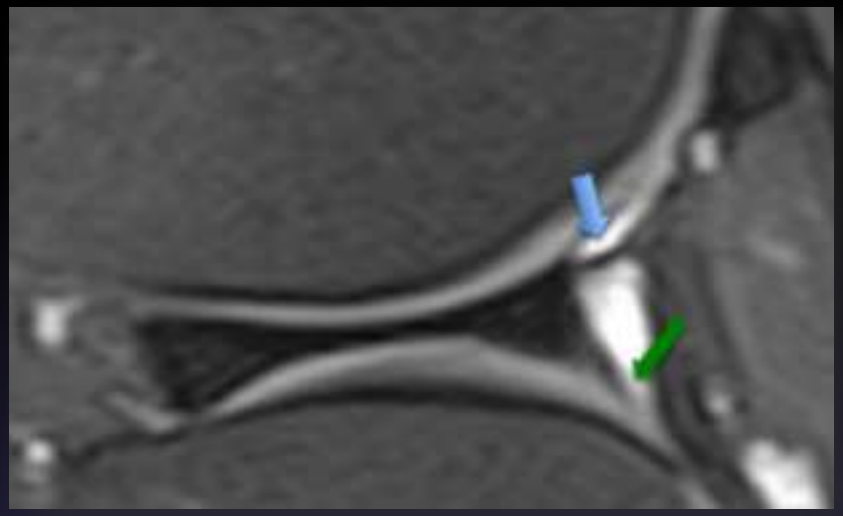

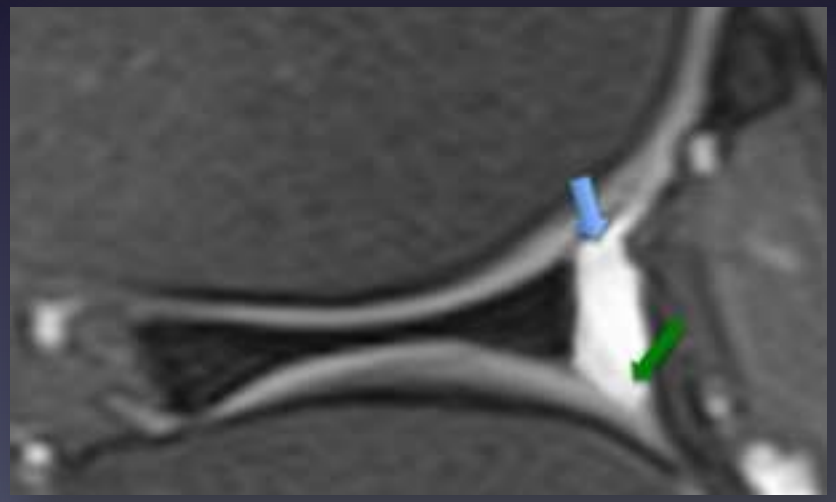

RM do Joelho

Menisco Discóide

Variante de Wrisberg (tipo III)

- Ligamento de Wrisberg – o único meio estabilizador da ponta posterior do menisco lateral

Hipermobilidade → enrugamento e ocasionalmente subluxação da ponta posterior para a articulação com a flexão do joelho

RM do Joelho

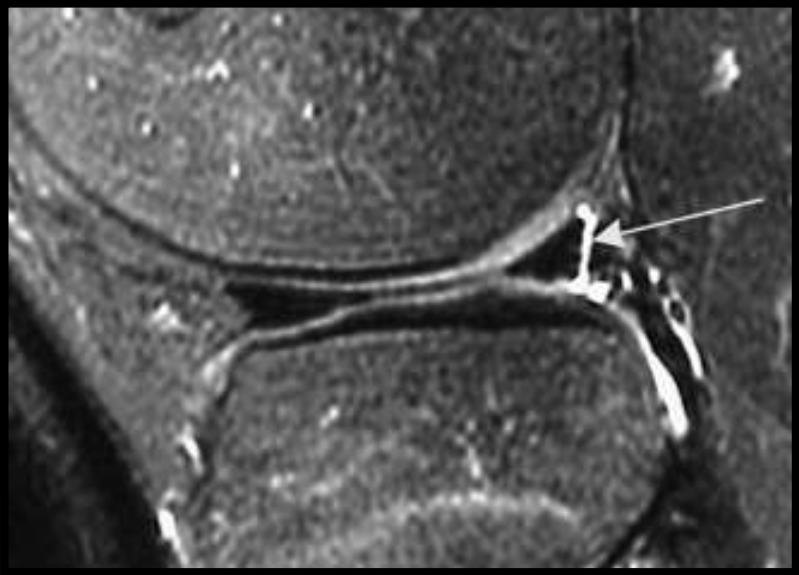

Menisco Discóide

Variante de Wrisberg (tipo III)

Sinais em RM:

- Ausência dos fascículos que ligam ponta posterior do menisco lateral à cápsula articular → elevado sinal entre menisco e cápsula (simula ruptura)
- Ponta posterior pode subluxar anteriormente para a articulação

RM do Joelho

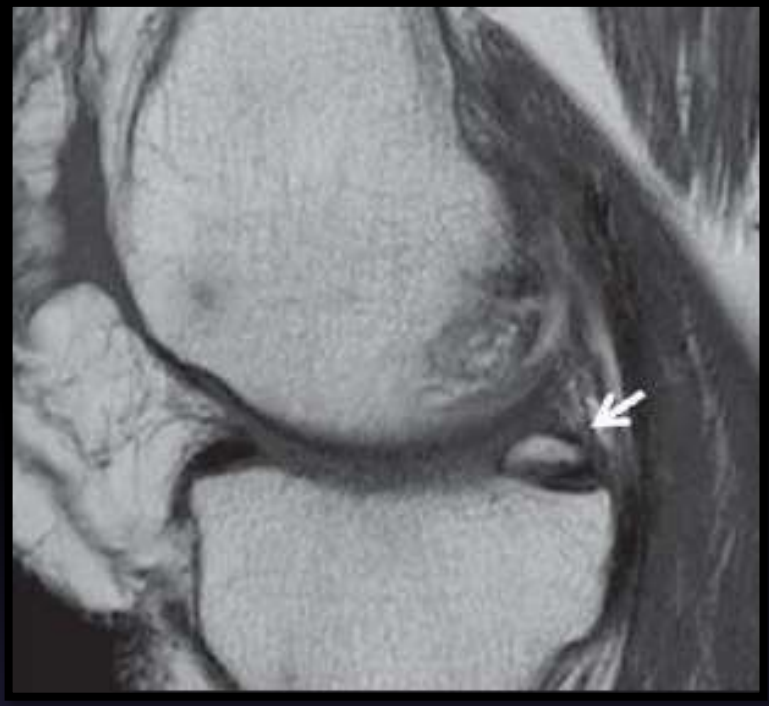

Ossículo Meniscal

- Anomalia do desenvolvimento ou pós-traumática (ossificação Heterotópica)
- Focos de ossificação pequenos (7-10mm), tipicamente na ponta posterior do menisco medial
- assintomáticos; dor ou sensação de bloqueio
- Associação freq. a rupturas meniscais
- Localizados no interior do menisco (vs. corpo livre)
- Isointensidade de sinal igual à do osso

RM do Joelho

Ligamentos cruzados:

- Ligamento cruzado anterior
- Ligamento cruzado posterior

RM do Joelho

Ligamento cruzado anterior

- Insere-se na vertente postero-medial do <u>côndilo lateral do fémur</u>
  → trajecto inferior medial e anterior
  → inserção <u>anterior e lateral à espinha da tíbia</u>
- Fibras de aspecto estriado, paralelas à incisura intercondiliana (linha de Blumensaat)

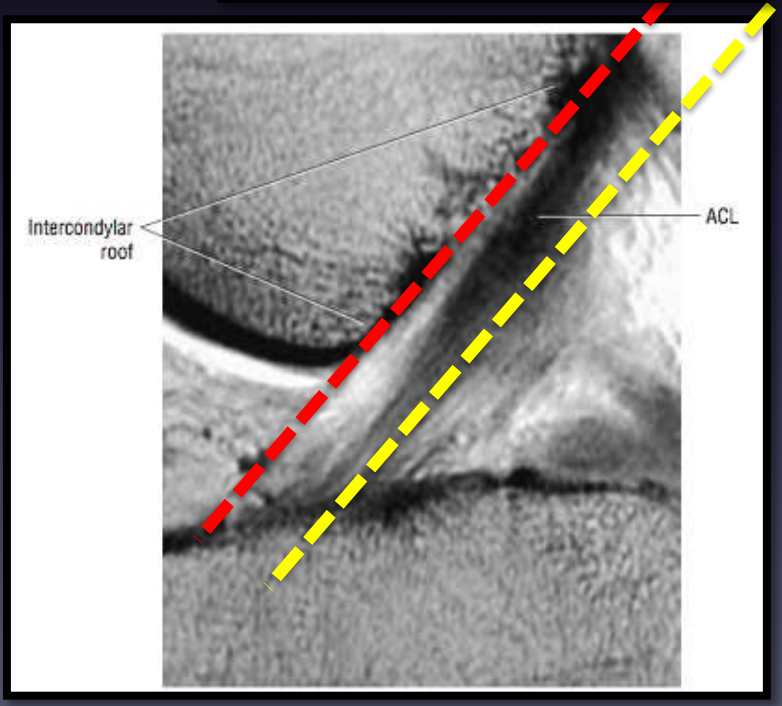

RM do Joelho

Ligamento cruzado anterior

- Estrutura intra-articular mas extra-sinovial
- Composto por 3-5 camadas de fibras. Entre elas pode haver pequena quantidade de líquido sinovial ou gordura → sinal baixo a intermédio (não totalmente hipointensas)
- LCA deve ser avaliado em T2 sagital (DP – falsa impressão de patologia)

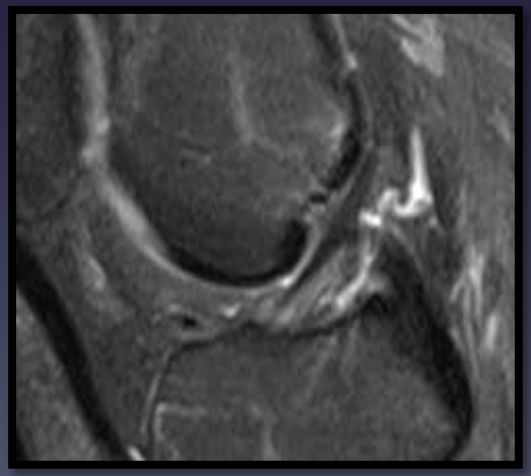

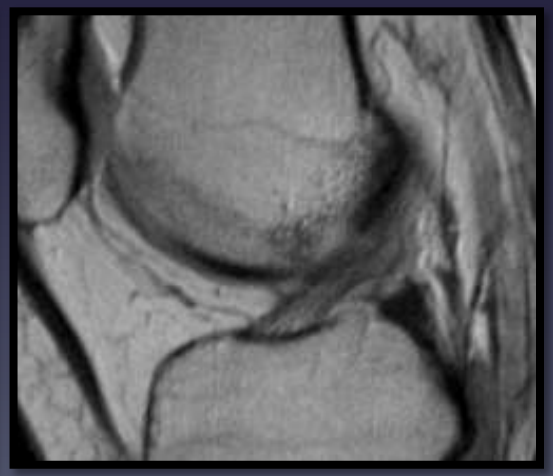

RM do Joelho

Ligamento cruzado anterior

Sinais de Ruptura

- Sinais Directos
  - Descontinuidade das fibras em T2
  - Orientação anormal das fibras (não paralelas à incisura intercondiliana – linha de Blumensaat)
  - Não visualização do ligamento
  - Alteração da intensidade de sinal

RM do Joelho

Ligamento cruzado anterior

Sinais de Ruptura

- Sinais Directos
  - linha de Blumensaat

RM do Joelho

Ligamento cruzado anterior

Sinais de Ruptura

- Sinais Directos
  - linha de Blumensaat

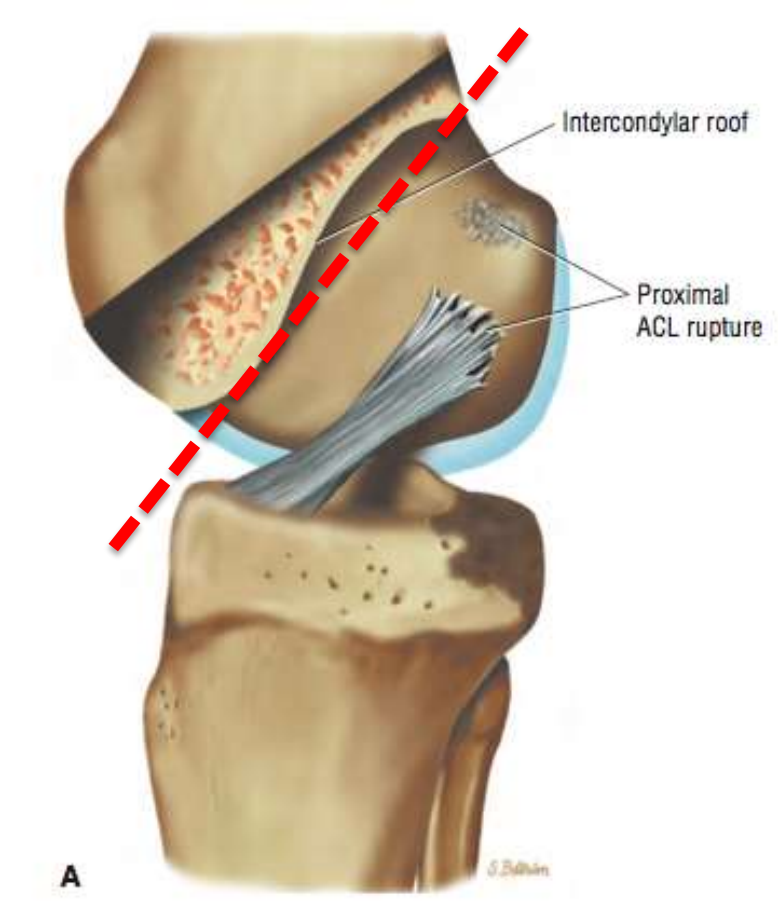

RM do Joelho

Ligamento cruzado anterior

Sinais de Ruptura

- Sinais Directos
  - Ângulo de Blumensaat
    - Linha de Blumensaat
    - Linha que passa na margem anterior do LCA (incluindo porção distal)

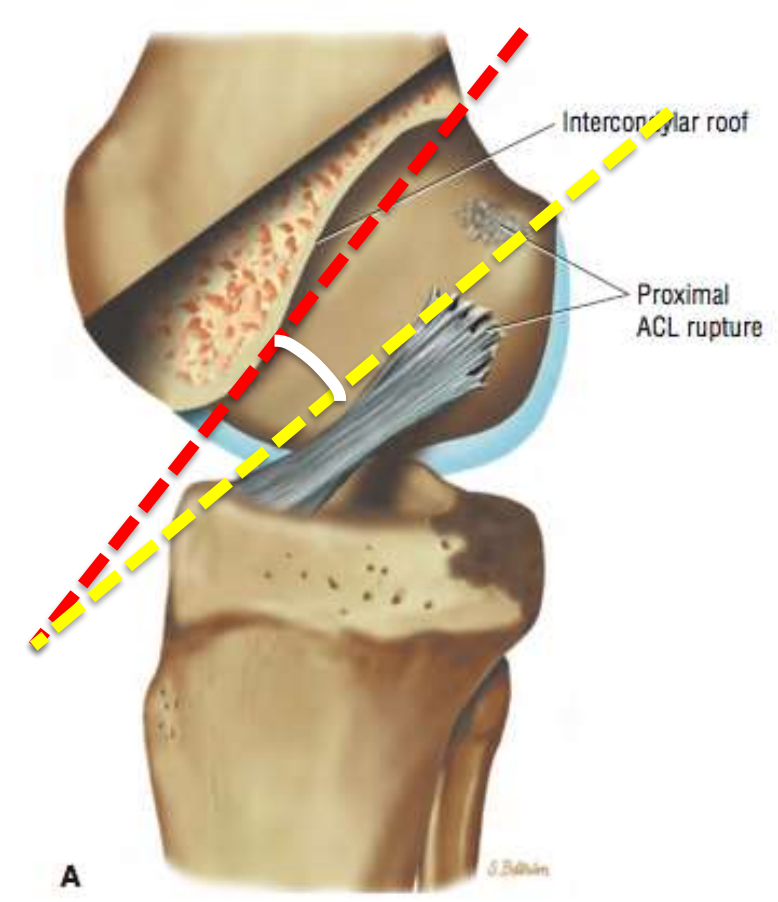

Positivo - Vértice do ângulo aponta inferiormente (ruptura)
Negativo – vértice aponta para cima

RM do Joelho

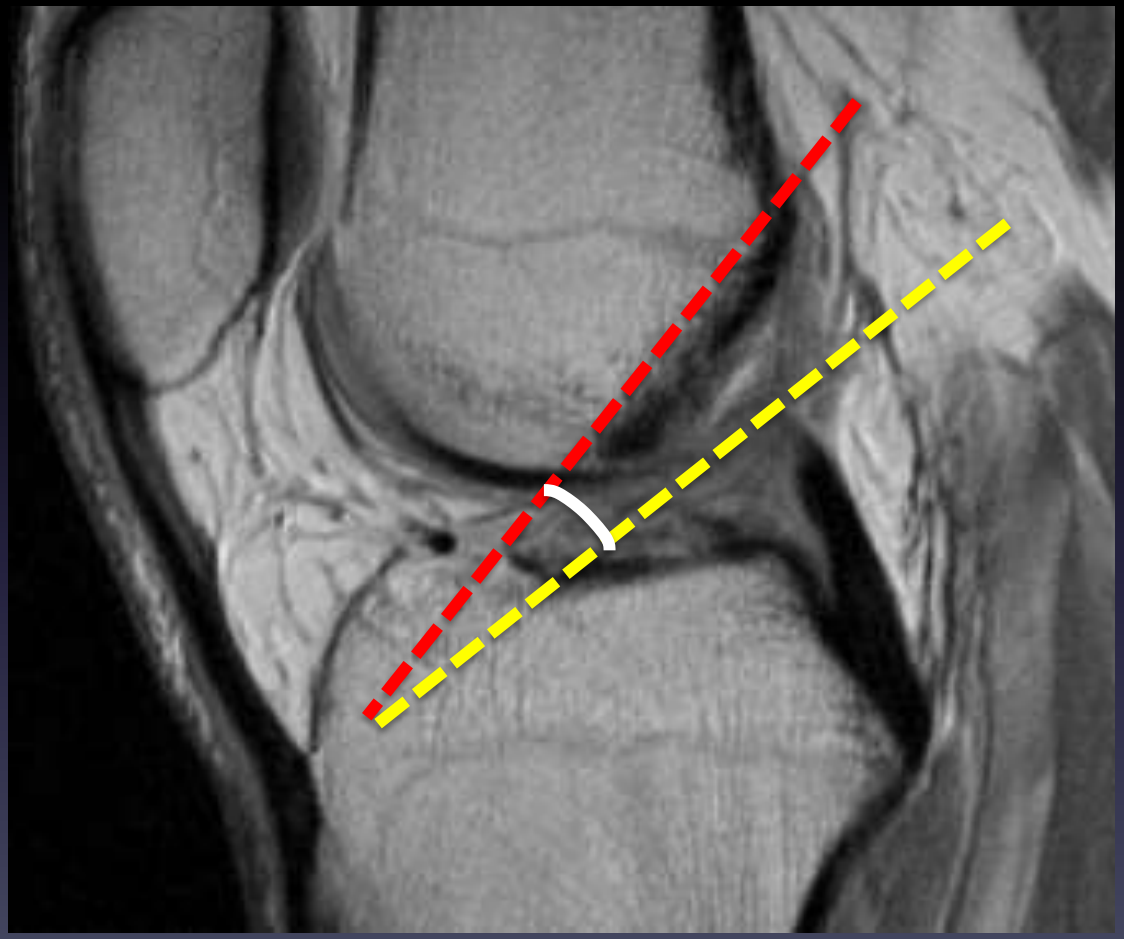

Ângulo de Blumensaat positivo

RM do Joelho

Ligamento cruzado anterior

Sinais de Ruptura

- Sinais Directos
  - Não visualização do ligamento

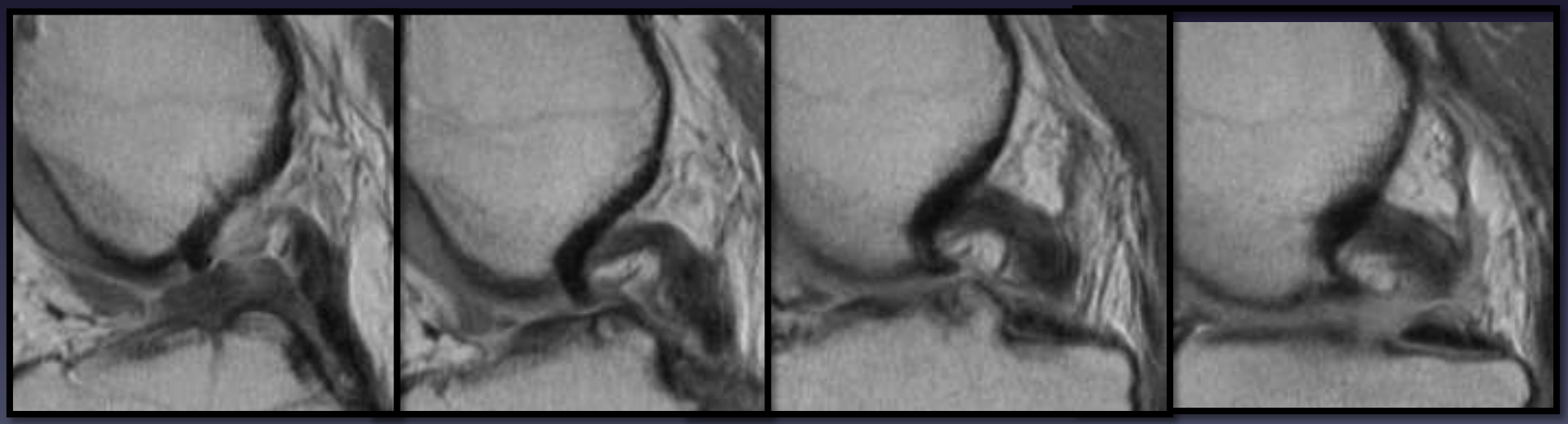

RM do Joelho

Ligamento cruzado anterior

Sinais de Ruptura

- Sinais Directos
  - Alteração da intensidade de sinal e descontinuidade das fibras em T2

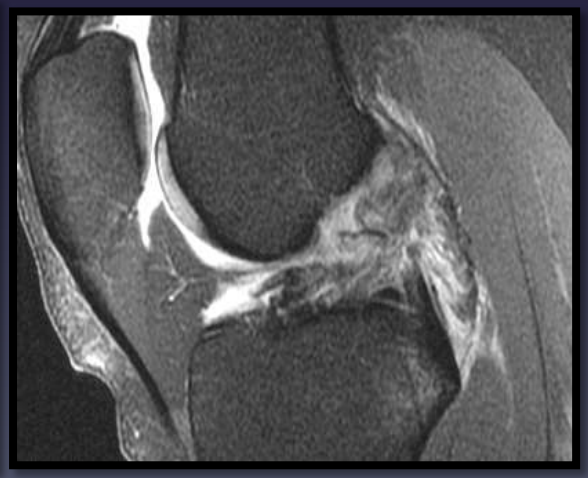

RM do Joelho

Ligamento cruzado anterior

Sinais de Ruptura

- Sinais Directos
  - Nas imagens coronais e axiais, LCA deve estar imediatamente adjacente ao côndilo lateral do fémur. Se líquido interposto → "*empty notch sign*"

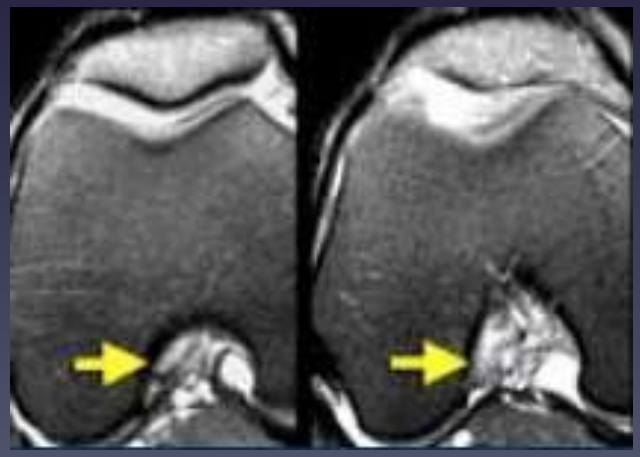

RM do Joelho

Ligamento cruzado anterior

Sinais de Ruptura

- Sinais Secundários
  - Contusões ósseas no côndilo femoral lateral e pratos tibiais posteriores (prato tibial post-lat + específico)
  - Deslocamento anterior da tíbia
  - Ponta posterior do menisco lateral descoberta
  - Arqueamento do LCP e tendão patelar
  - Ângulo e linha do cruzado posterior positivos

RM do Joelho

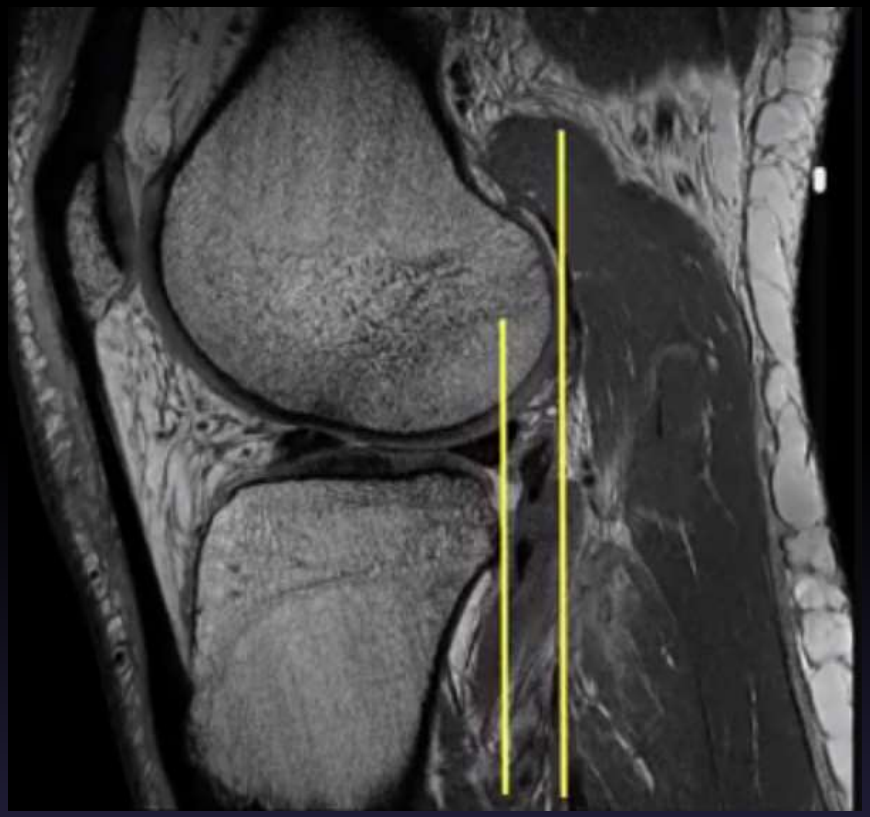

Ligamento cruzado anterior

Sinais de Ruptura

- Translacção anterior da tíbia

  (sagital)- 2 linhas verticais:

  - tangente à margem posterior do côndilo femoral lateral
  - tangente à margem posterior da tíbia

Positivo se > 7 mm

RM do Joelho

Ligamento cruzado anterior

Sinais de Ruptura

- Linha do cruzado posterior
  - Linha tangente à margem posterior do LCP distal, estendendo-se proximalmente

Positivo – extensão proximal não intersecta cavidade medular do fémur nos seus 5 cm distais
Negativo – se intersectar

RM do Joelho

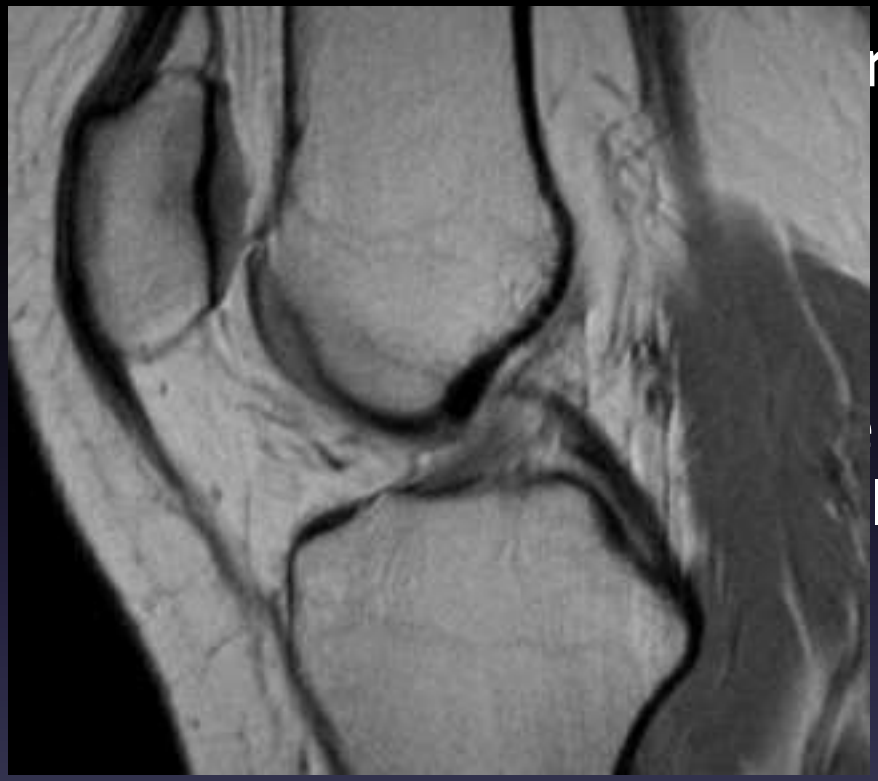

rior

m posterior do LCP distal,
lmente

Positivo – extensão proximal não intersecta cavidade medular do fémur nos seus 5 cm distais
Negativo – se intersectar

RM do Joelho

rior

m posterior do LCP distal,
lmente

Positivo – extensão proximal não intersecta cavidade medular do fémur nos seus 5 cm distais
Negativo – se intersectar

RM do Joelho

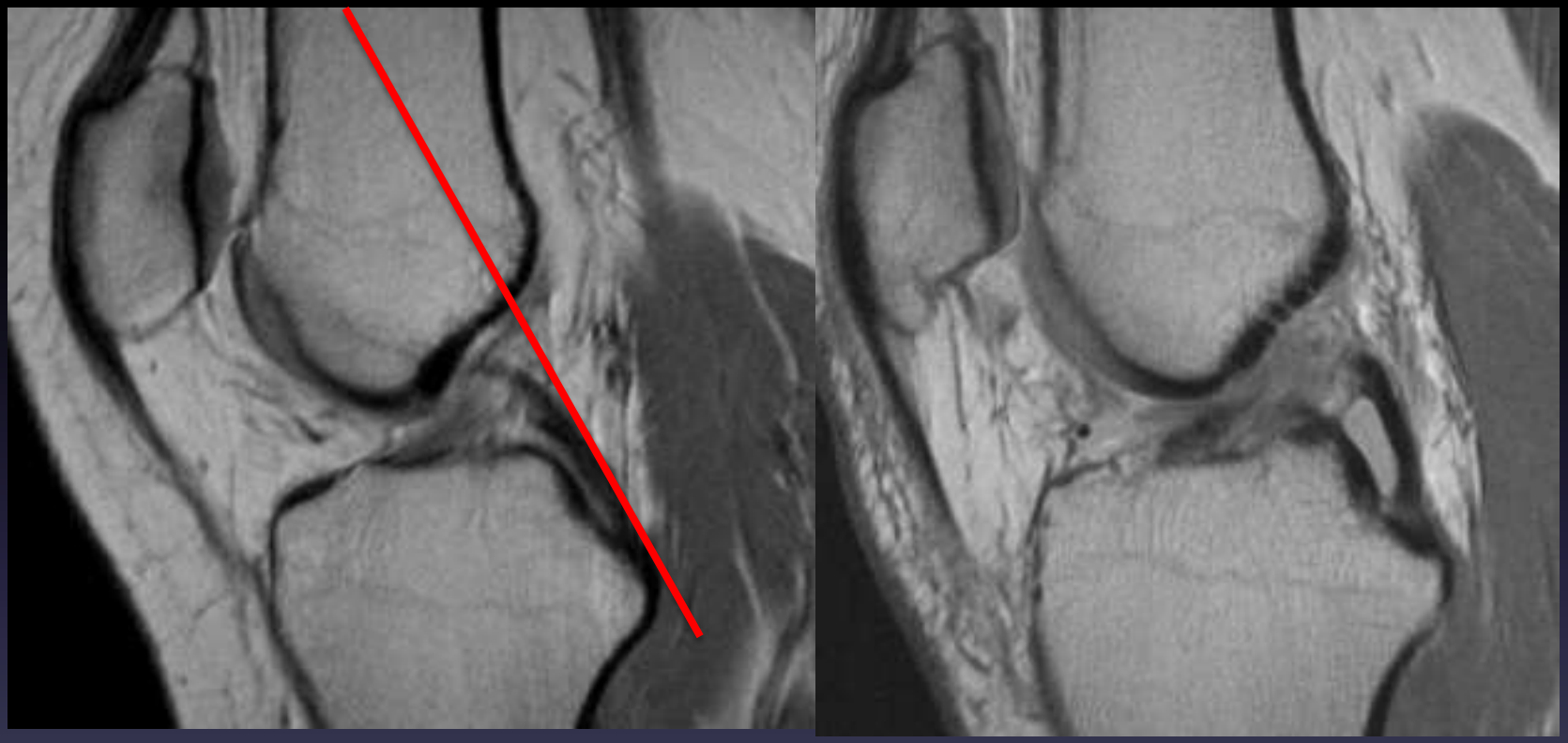

Positivo – extensão proximal não intersecta cavidade medular do fémur nos seus 5 cm distais
Negativo – se intersectar

RM do Joelho

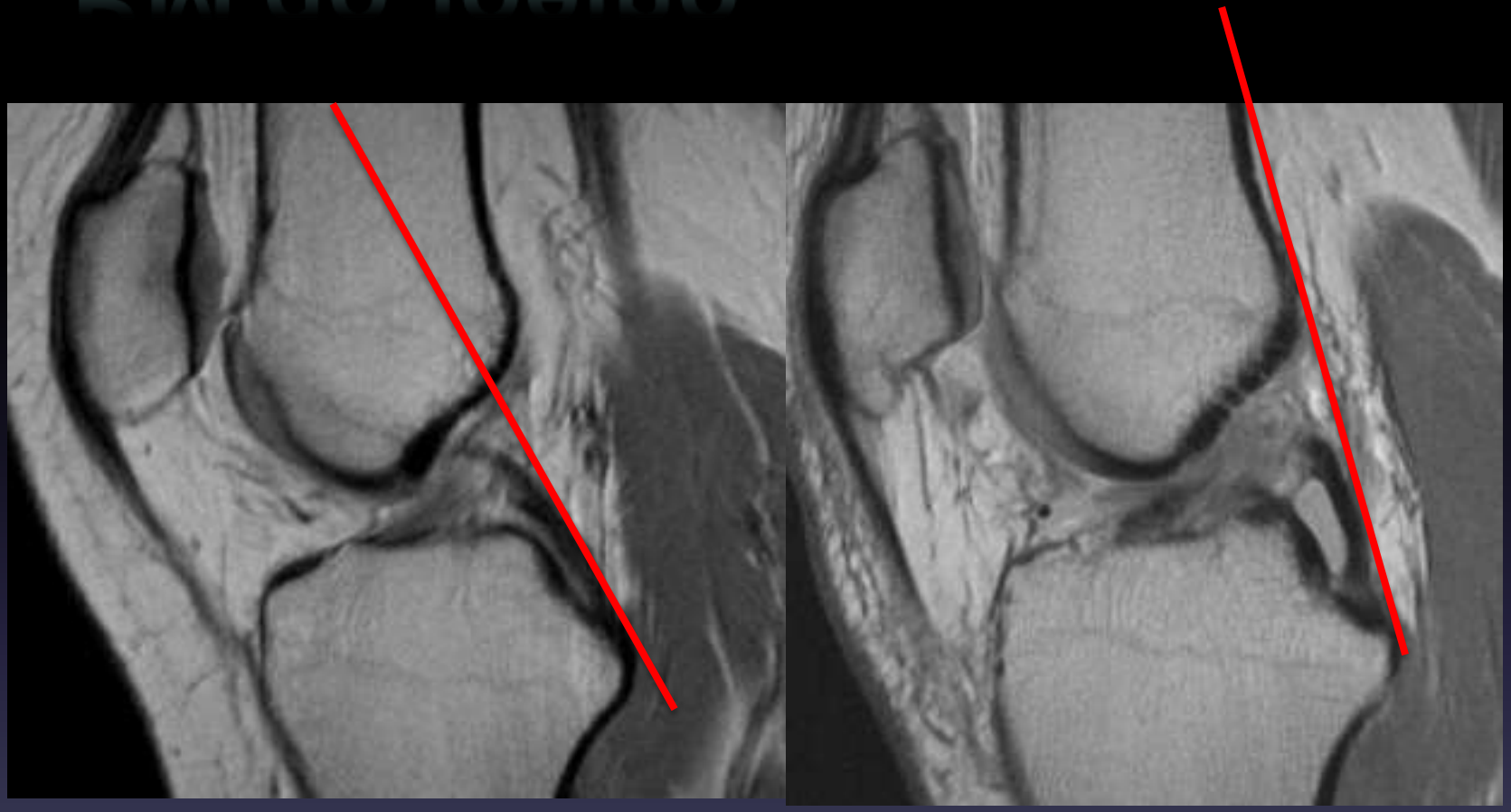

Positivo – extensão proximal não intersecta cavidade medular do fémur nos seus 5 cm distais
Negativo – se intersectar

RM do Joelho

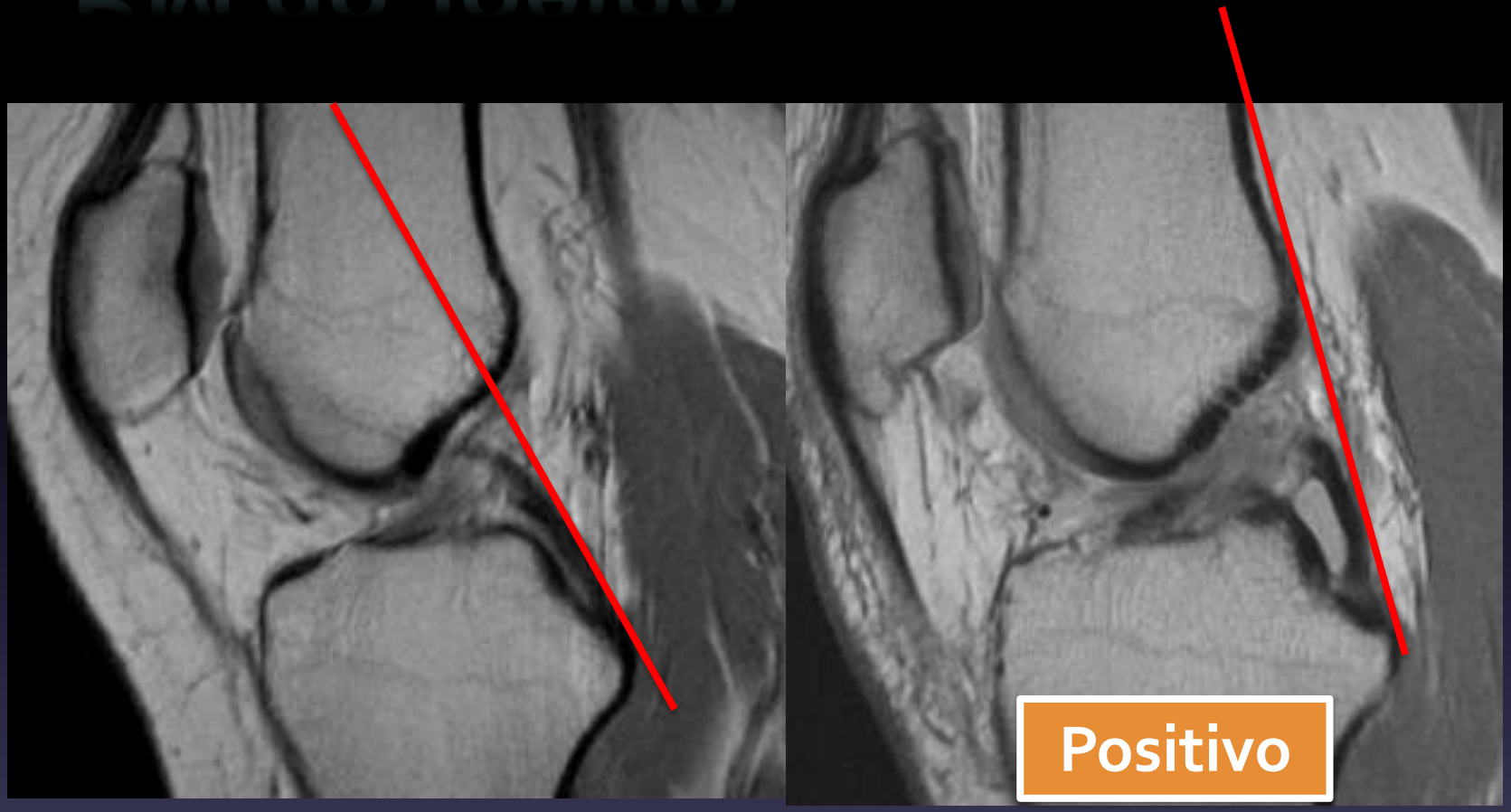

Positivo – extensão proximal não intersecta cavidade medular do fémur nos seus 5 cm distais
Negativo – se intersectar

RM do Joelho

Ligamento cruzado anterior

Sinais de Ruptura

- Ângulo do cruzado posterior
  - Linha tangente à porção distal do LCP
  - Linha tangente à porção proximal do LCP

Geralmente obtuso (>90º) → redução com a translacção anterior da tíbia (ruptura do LCA)

RM do Joelho

Ligam

Sinais d

- Ângu
  - L LCP
  - L do LCP

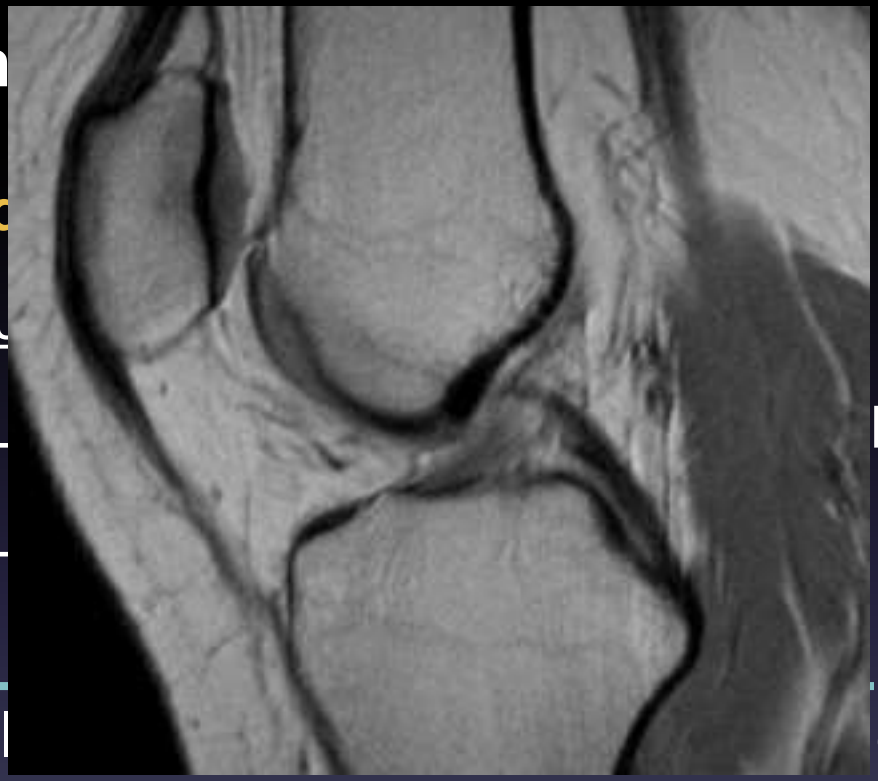

Geral com a translacção anterior da tíbia (ruptura do LCA)

RM do Joelho

Ligam

Sinais d

- Ângu
  - L LCP
  - L do LCP

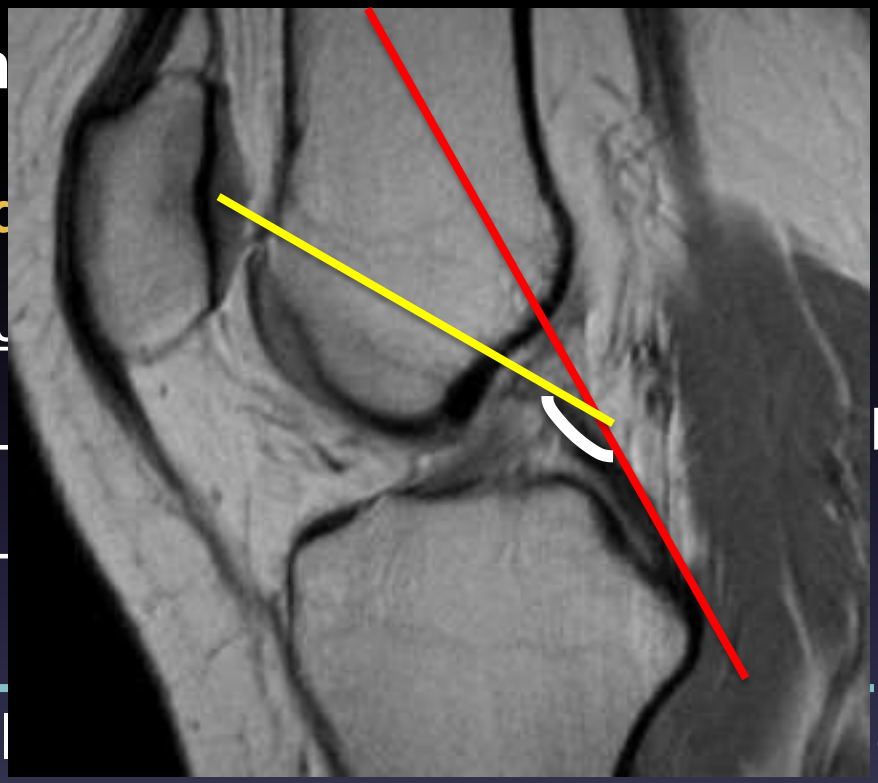

Geral com a translacção anterior da tíbia (ruptura do LCA)

RM do Joelho

Ligamento cruzado anterior

- **Rupturas Completas**
- **Rupturas Parciais**
  - + difíceis de detectar
  - ↑ focal ou difuso do sinal ou laxidez do LCA

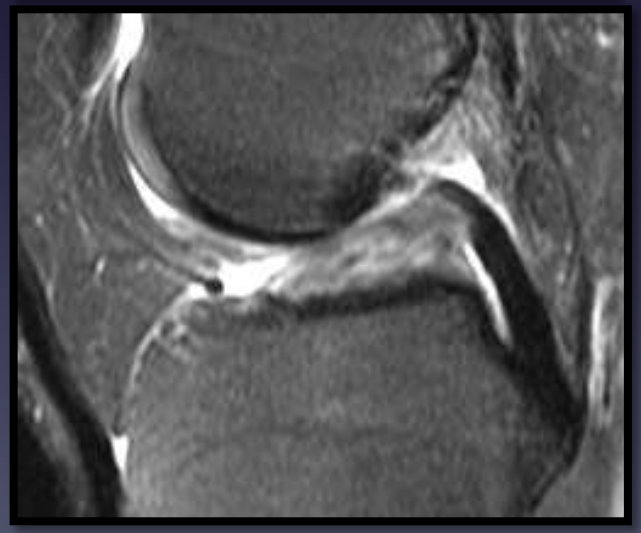

- Alto grau - > 50% das fibras
- Médio grau – 10-50%
- Baixo grau - < 10%

RM do Joelho

Ligamento cruzado anterior

Classificação das Rupturas (American Medical Association Ligament injury classification system)

- Grau I – lesão sem alterações do comprimento do LCA
- Grau II – lesão com aumento do comprimento do LCA (laxidez ligamentar)
- Grau III – disrupção ligamentar completa

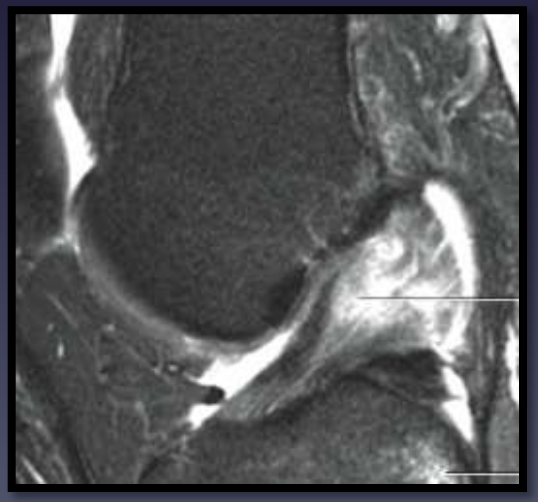

Grau III

RM do Joelho

Ligamento cruzado anterior

Lesões Associadas às Rupturas do LCA

- Lesões meniscais
- Lesões do canto postero-lateral
- Lesões ósseas

RM do Joelho

Ligamento cruzado anterior

Lesões meniscais

- Muitas vezes associadas (65-70%)
- +++ ruptura vertical periférica na ponta posterior do menisco lateral
- Rupturas do LCA crónicas ↑ incidência das rupturas meniscais da ponta posterior do menisco medial por instabilidade femoro-tibial

RM do Joelho

Ligamento cruzado anterior

Tríade de O'Donoghue (*unhappy triad*)

- LCA
- Ligamento colateral medial
- Ponta posterior menisco medial

RM do Joelho

Ligamento cruzado anterior

Lesões do canto postero-lateral

- Ligamento colateral lateral
- Tendão poplíteo
- Ligamento arqueado
- Ligamento poplíteo-fibular

RM do Joelho

Ligamento cruzado anterior

Lesões do canto postero-lateral

- Associação com lesões do LCA e LCP
- Contribuem para uma maior instabilidade do joelho
- Se não tratados cirurgicamente em 10-14 dias → elevada incidência de maus resultados.

RM do Joelho

Ligamento cruzado anterior

Lesões ósseas

- Contusões ósseas no côndilo femoral lateral e pratos tibiais posteriores

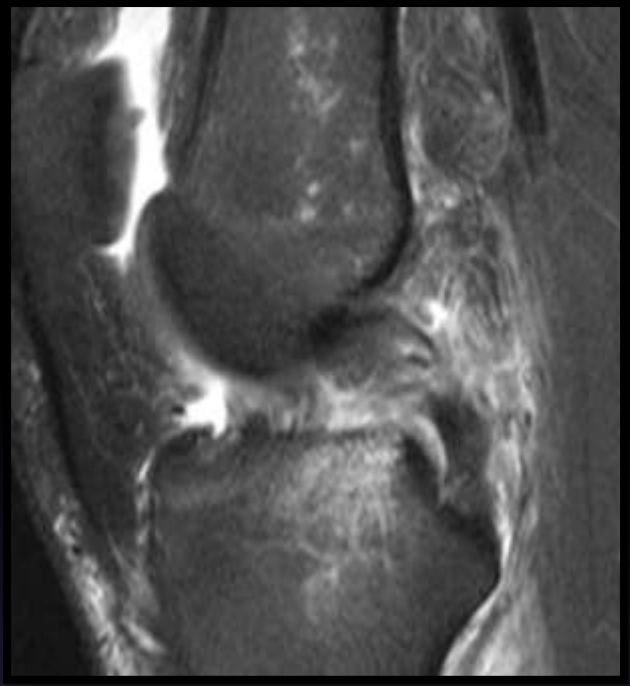

Fractura de Segond

- Fractura avulsão da vertente lateral do prato tibial externo
- Em ~75% associada a ruptura do LCA

RM do Joelho

Ligamento cruzado anterior

Pitfalls

Quisto gangliónico e degenerescência mucóide

- Origem na superfície ou intrasubstância do LCA
- Nas porções proximal e média do LCA e LCP
- Degenerescência mucinosa ou herniação de sinovial por um defeito capsular
- Podem ser sintomáticos – dor, tumefacção intermitente

RM do Joelho

Ligamento cruzado anterior

Pitfalls

Quisto gangliónico e degenerescência mucóide

- Formação quística bem definida

RM do Joelho

Ligamento cruzado anterior

Pitfalls

Quisto gangliónico e degenerescência mucóide

- Formação quística bem definida
- Aumento difuso da intensidade de sinal do LCA, com aparência semelhante a "talo de aipo" ("*stalk of celery*") [deposição de matriz mucóide amorfa nas fibras do LCA]

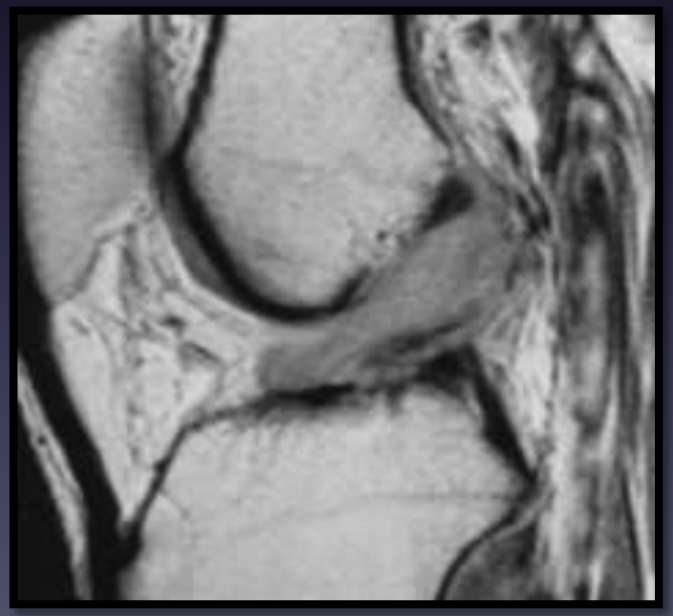

RM do Joelho

Ligamento cruzado anterior

Pitfalls

Quisto gangliónico e degenerescência mucóide

- Formação quística bem definida
- Aumento difuso da intensidade de sinal do LCA, com aparência semelhante a "talo de aipo" ("*stalk of celery*")

- Podem coexistir as duas formas
- Podem associar-se a lesão do LCA ou serem achados incidentais

RM do Joelho

Ligamento cruzado posterior

- Banda fibrosa localizada na incisura intercondiliana, com trajecto oblíquo:
  - Inserção proximal – vertente lateral do côndilo femoral medial
  - Inserção distal – face posterior da tibia (≈1 cm abaixo da superfície articular)
- Intra-articular mas extra-sinovial

(≈ LCA)

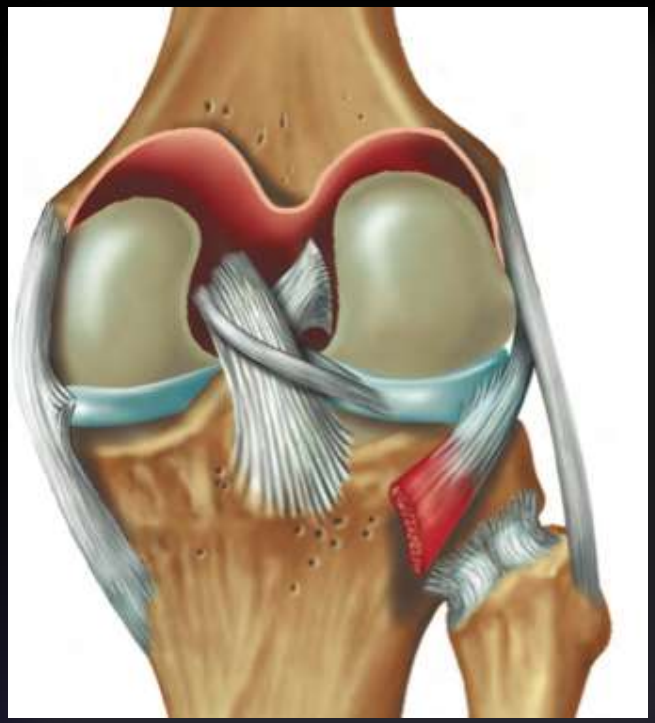

RM do Joelho

Ligamento cruzado posterior

- Mais espesso e mais forte do que o LCA
  - → Ruptura muito menos frequente do que os outros ligamentos do joelho (5-20% das lesões ligamentares)
  - → Raramente de forma isolada

- Estabilizador mais importante do joelho (++ evita deslocamento posterior da tíbia)

RM do Joelho

Ligamento cruzado posterior

RM (Normal):

- Estrutura fibrilhar bem definida, hipointensa em todas as sequências
- Plano sagital - Morfologia arqueada (joelho em posição neutra ou ligeiramente flectido) ≈ taco de hockey
- Plano coronal ≈ disco de hockey

RM do Joelho

Ligamento cruzado posterior

RM (Normal):

- Estrutura fibrilhar bem definida, hipointensa em todas as sequências
- Plano sagital - Morfologia arqueada (joelho em posição neutra ou ligeiramente flectido) ≈ taco de hockey
- Plano coronal ≈ disco de hockey



RM do Joelho

Ligamento cruzado posterior

Classificação:

- Intersticiais (grau I)
- Parciais (grau II)
- Completas (grau III)

+ comuns

Na maioria das vezes não há disrupção das fibras (como nos outros ligamentos)

RM do Joelho

Ligamento cruzado posterior

Classificação:

- **Intersticiais** (grau I) – lesão intraligamentar (intrasubstância), sem laxidez ligamentar
- **Parciais** (grau II) – descontinuidade de algumas fibras; outras intactas
- **Completas** (grau III) – disrupção completa das fibras (espessura completa), com ou sem avulsão óssea

RM do Joelho

Ligamento cruzado posterior

RM:

- Espessamento difuso do LCP ≥ 7 mm (sagital)
- Aumento da intensidade de sinal do LCP

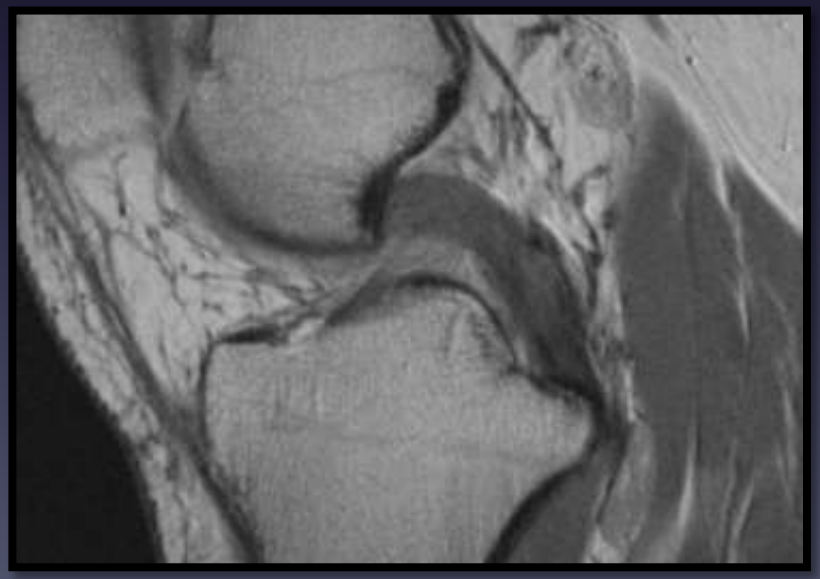

RM do Joelho

Ligamento cruzado posterior

RM:

- **Intersticiais** – aumento difuso do sinal, sem clara disrupção das fibras

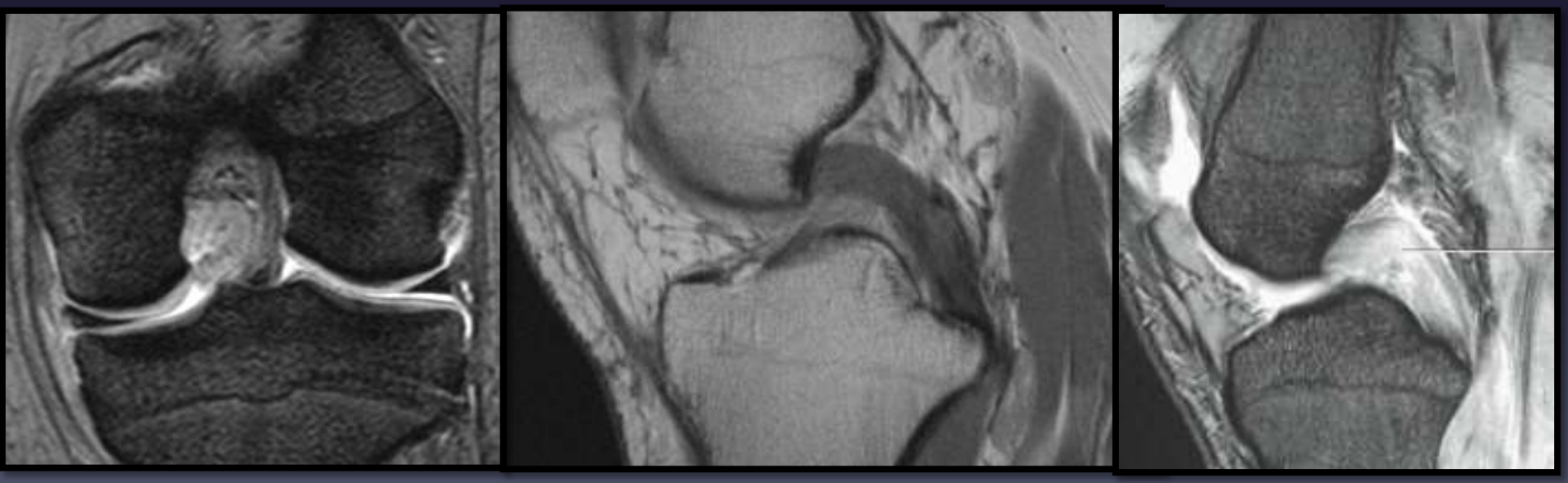

RM do Joelho

Ligamento cruzado posterior

RM:

- **Parciais**
  - estrutura fibrilhar heterogénea com hipersinal;
  - interrupção de algumas fibras, outras mantêm-se intactas

RM do Joelho

Ligamento cruzado posterior

RM:

- **Completas**
  - Interrupção das fibras de espessura completa
  - Incapacidade em identificar as fibras, que são substituídas por uma massa amorfa de hipersinal

RM do Joelho

Ligamento cruzado posterior

RM:

- **Completas**
  - Pode haver translacção posterior da tíbia nos casos de ruptura completa (sinal de instabilidade)

→ "*posterior sag sign*" – subluxação da tibia posteriormente relativamente ao fémur, com doente em supinação e joelho flectido a 90º

→ eixo longitudinal da tíbia é posterior ao eixo longitudinal do fémur

RM do Joelho

Ligamento cruzad

RM:

- **Completas**
  - Pode haver tra
    ruptura comple

    → posterior s e
    relativamente ao
    flectido a 90º

    → eixo longitu al
    do fémur

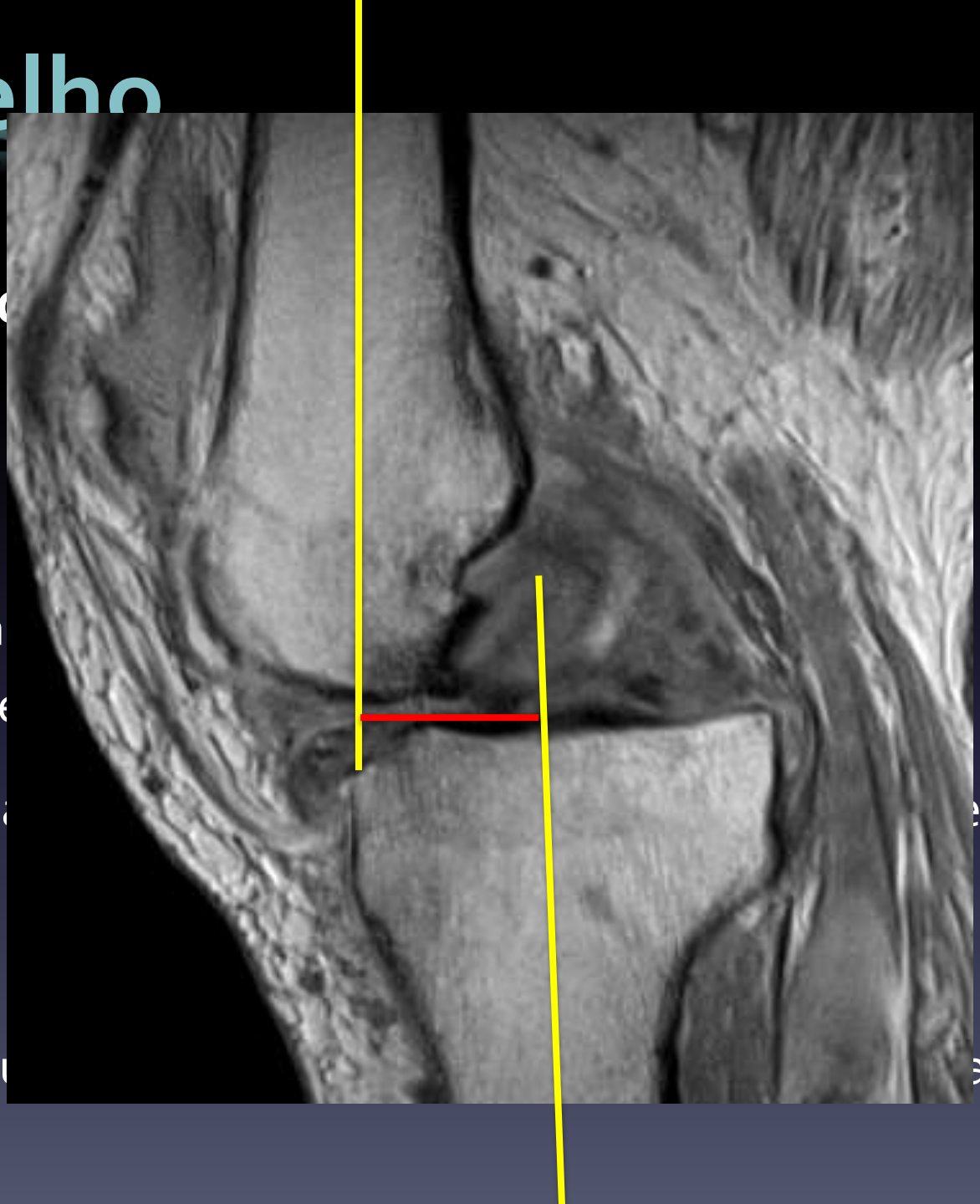

RM do Joelho

Ligamento cruzado posterior

RM:

- **Completas**
  - Podem associar-se a fractura avulsão do local de inserção do LCP na tíbia

RM do Joelho

Ligamento cruzado posterior

RM:

- **Outras lesões associadas:**
  - Contusões ósseas:
    - tíbia antero-lateral e côndilo femoral postero-lateral (deslocamento forçado posterior da da tíbia com joelho flectido)
    - Porção anterior da superfície articular da tíbia e vertente anterior dos côndilos femorais (hiperextensão)

RM do Joelho

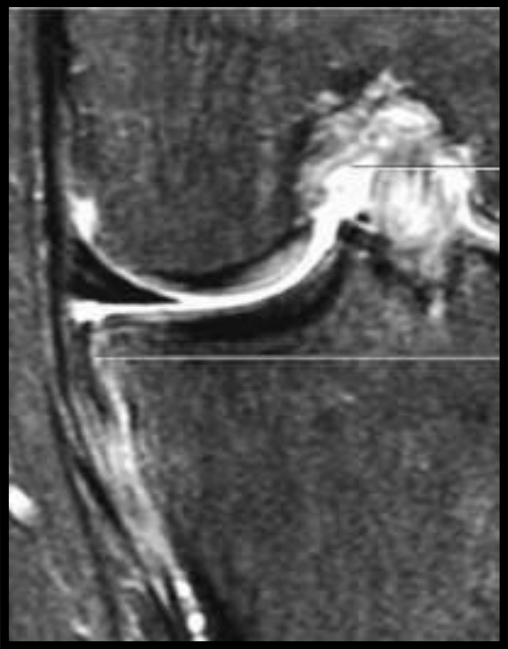

Ligamento cruzado posterior

RM:

- **Outras lesões associadas:**
  - **Fractura de Segond reversa** (*reverse Segond fracture*)

    → fractura avulsão da vertente medial do prato tibial interno pela porção profunda do ligamento colateral medial (stress em valgo) – pode associar-se a # do ligamento colateral medial

RM do Joelho

Ligamento cruzado posterior

RM:

- **Outras lesões associadas:**
  - Ruptura de outros ligamentos – LCA, colateral medial e compartimento postero-lateral

RM do Joelho

Ligamentos colaterais:

- Ligamento colateral medial
- Ligamento colateral lateral

RM do Joelho

Ligamento colateral medial

- Inserção proximal – epicôndilo femoral medial
- Inserção distal – 5-7 cm abaixo do prato tibial medial, posteriormente à inserção da pata de ganso (inserção distal coberta pelos grupos musculares da pata de ganso)
  - Porção profunda – une-se à cápsula e à periferia do menisco medial
  - Porção superficial

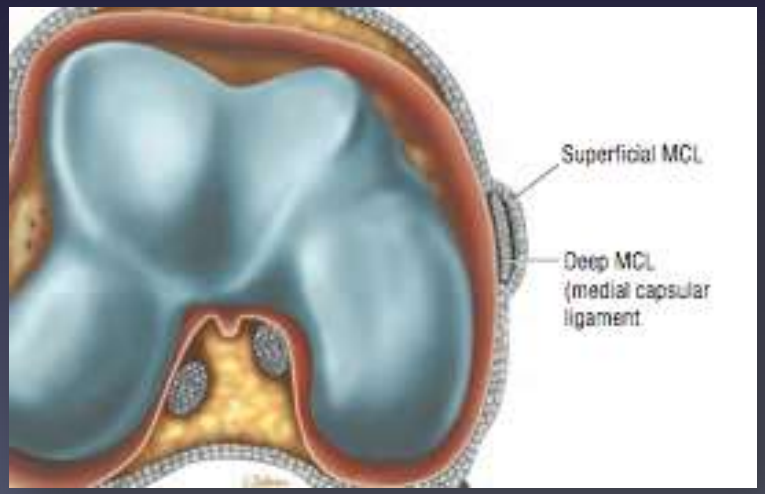

RM do Joelho

Ligamento colateral medial

- Inserção proximal – epicôndilo femoral medial
- Inserção distal – 5-7 cm abaixo do prato tibial medial, posteriormente à inserção da pata de ganso (inserção distal coberta pelos grupos musculares da pata de ganso)
  - Porção profunda – une-se à cápsula e à periferia do menisco medial
  - Porção superficial

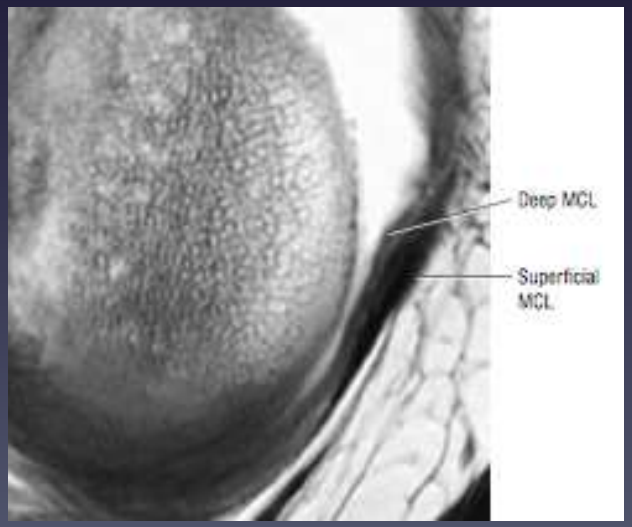

RM do Joelho

Ligamento colateral medial

Lesões do LCM – Classificação

- Grau I – distensão, sem instabilidade
- Grau II – distensão severa ou ruptura parcial, com aumento da instabilidade
- Grau III – rupturas completas com grande instabilidade

RM do Joelho

Ligamento colateral medial

RM

- Grau I – Distensão
  - Hipersinal dos tecidos moles rodeando o LCM.
  - Ligamento com aspecto normal

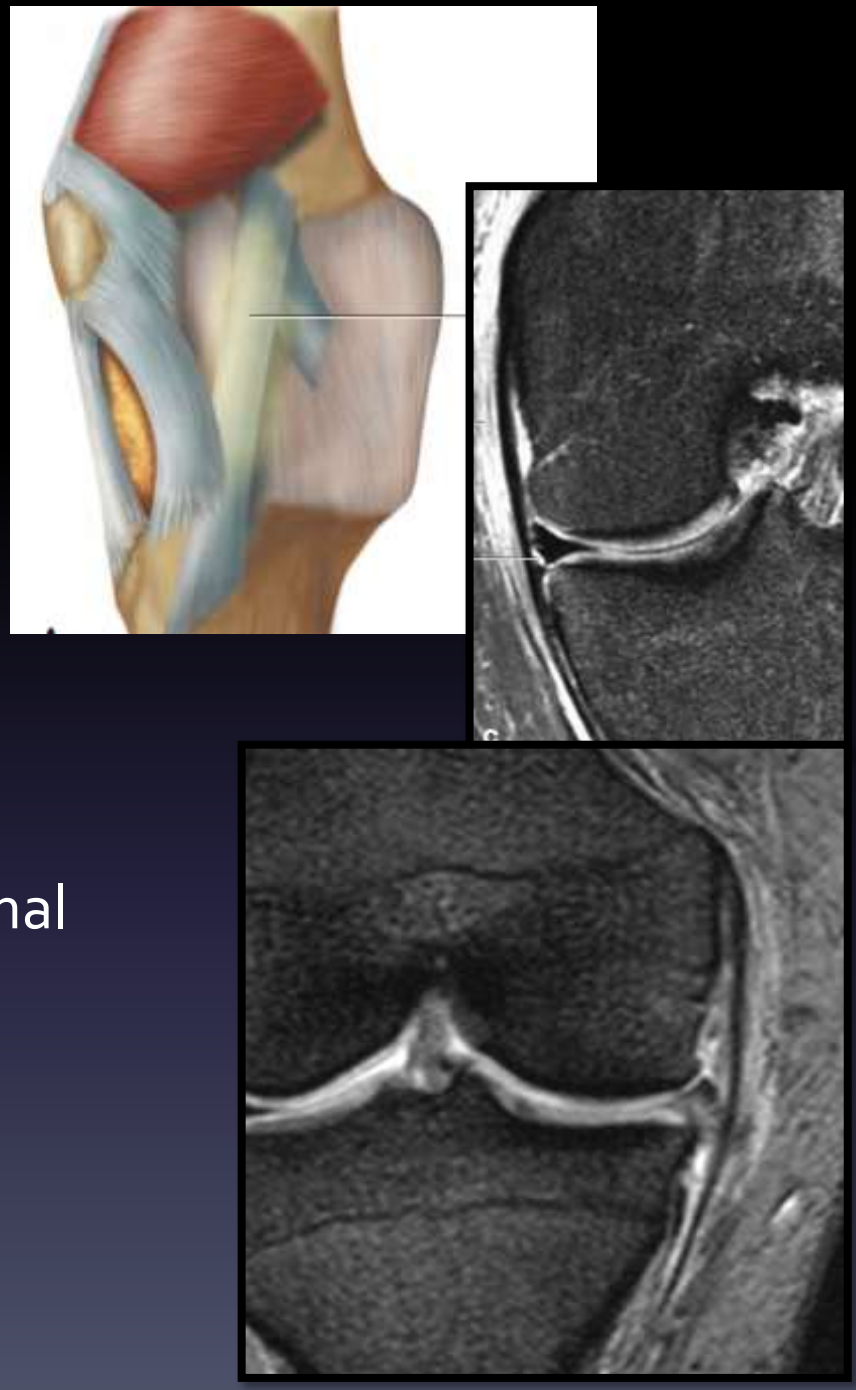

RM do Joelho

Ligamento colateral medial

RM

- Grau II – Distensão severa ou ruptura parcial
  - Hipersinal dos tecidos moles rodeando o LCM (=grau I)
  - Hipersinal e espessamento e/ou disrupção parcial do ligamento

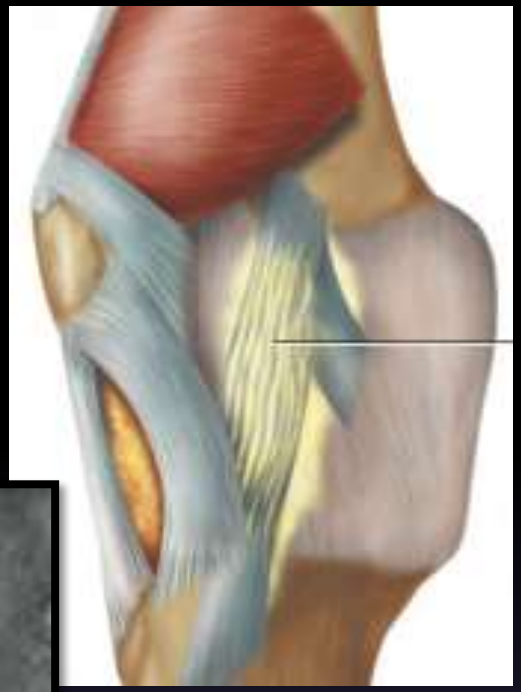

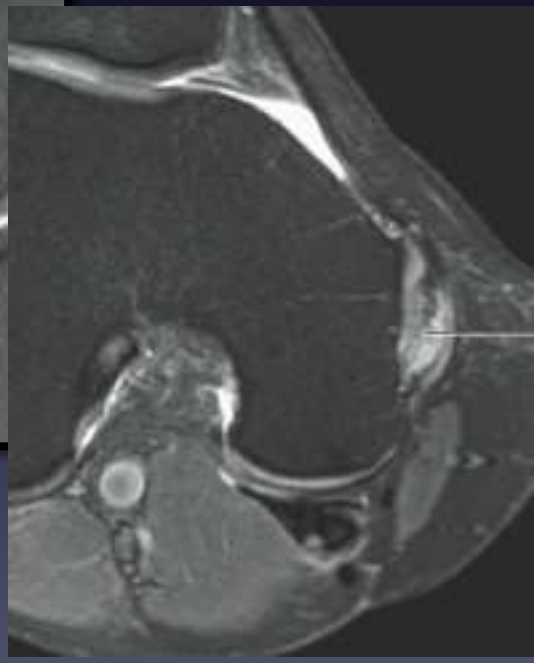

RM do Joelho

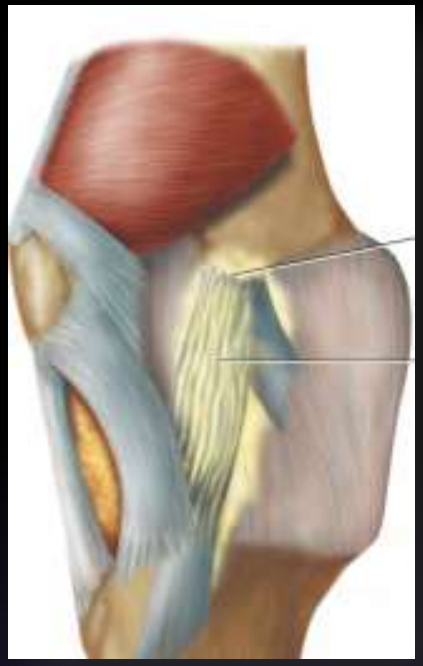

Ligamento colateral medial

RM

- Grau III – ruptura completa
  - Disrupção completa do ligamento
  - Pode associar-se a retracção proximal do ligamento

RM do Joelho

Ligamento colateral medial

Lesões do LCM

- Na maioria, LCM não necessita de reparação cirúrgica (se lesão isolada), excepto se retracção ou em atletas

  → Ligamento volta a unir-se e cicatrização – sinal intermédio em área com ↑ espessura do ligamento

RM do Joelho

Ligamento colateral medial

Outras lesões associadas

- Contusões ósseas – côndilo femoral e prato tibial laterais
- Ossificação da inserção proximal do LCM (trauma crónico)

→ Doença de *Pellegrini-Stieda* – áreas de ossificação podem apresentar intensidade de sinal ≈ medula óssea ou hipointensos se escleróticos.

↓

Ligamento espessado nestes casos (cicatrização)

RM do Joelho

Ligamento colateral medial

Outras lesões associadas

- Ruptura do LCA e do menisco medial – *tríade de O'Donoghue*
- Dissociação menisco-capsular
- Disrupção retináculo medial
- Ruptura ligamento posterior oblíquo
- Ruptura semimembranoso, vasto medial
- Disrupção cápsula postero-medial do joelho

RM do Joelho

Ligamento colateral medial

Pitfalls

Patologias que dão origem a líquido a envolver o LCM:

- Artrose
- Condromalácia
- Rupturas meniscais
- Quistos parameniscais
- Bursite LCM

RM do Joelho

Ligamento colateral lateral / Canto postero-lateral

- Complexo ligamentar colateral lateral – constituído por várias estruturas (muito variável e complexo)
  - 3 são facilmente avaliadas por RM
    - Tendão do bícipete femoral
    - Ligamento fibulo-colateral (verdadeiro LCL)
    - Banda ílio-tibial

RM do Joelho

Ligamento colateral lateral / Canto postero-lateral

- Ligamento fibulo-colateral (LCL) insere-se no epicôndilo femoral lateral
- Tendão do bícipite e ligamento fibulo-colateral inserem-se distalmente na vertente lateral da cabeça da fíbula
- Banda íleo-tibial insere-se no tubérculo de Gerdy na tíbia anterior

RM do Joelho

Ligamento colateral lateral / Canto postero-lateral

- Ligamento fibulo-colateral (LCL) insere-se no epicôndilo femoral lateral
- Tendão do bícipite e ligamento fibulo-colateral inserem-se distalmente na vertente lateral da cabeça da fíbula
- Banda íleo-tibial insere-se no tubérc
  anterior

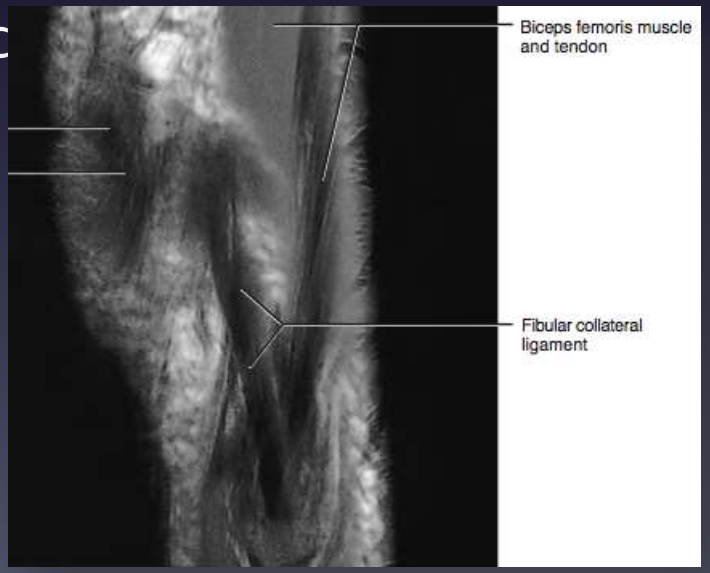

RM do Joelho

Ligamento colateral lateral / Canto postero-lateral

Outras estruturas importantes (identificáveis na maioria):

- Ligamento arqueado
  - Morfologia em Y
  - Origem no processo estilóide da fíbula

RM do Joelho

Ligamento arqueado

- Origem no processo estilóide da fíbula
  - Ramo medial – passa por cima do músculo poplíteo – une-se ao ligamento poplíteo oblíquo
  - Ramo lateral – une-se à cápsula junto ao músculo gastrocnémio lateral

RM do Joelho

Ligamento arqueado

- Origem no processo estiléide da fíbula
  - Ramo medial – e ao ligamento p
  - Ramo lateral – gastrocnémio

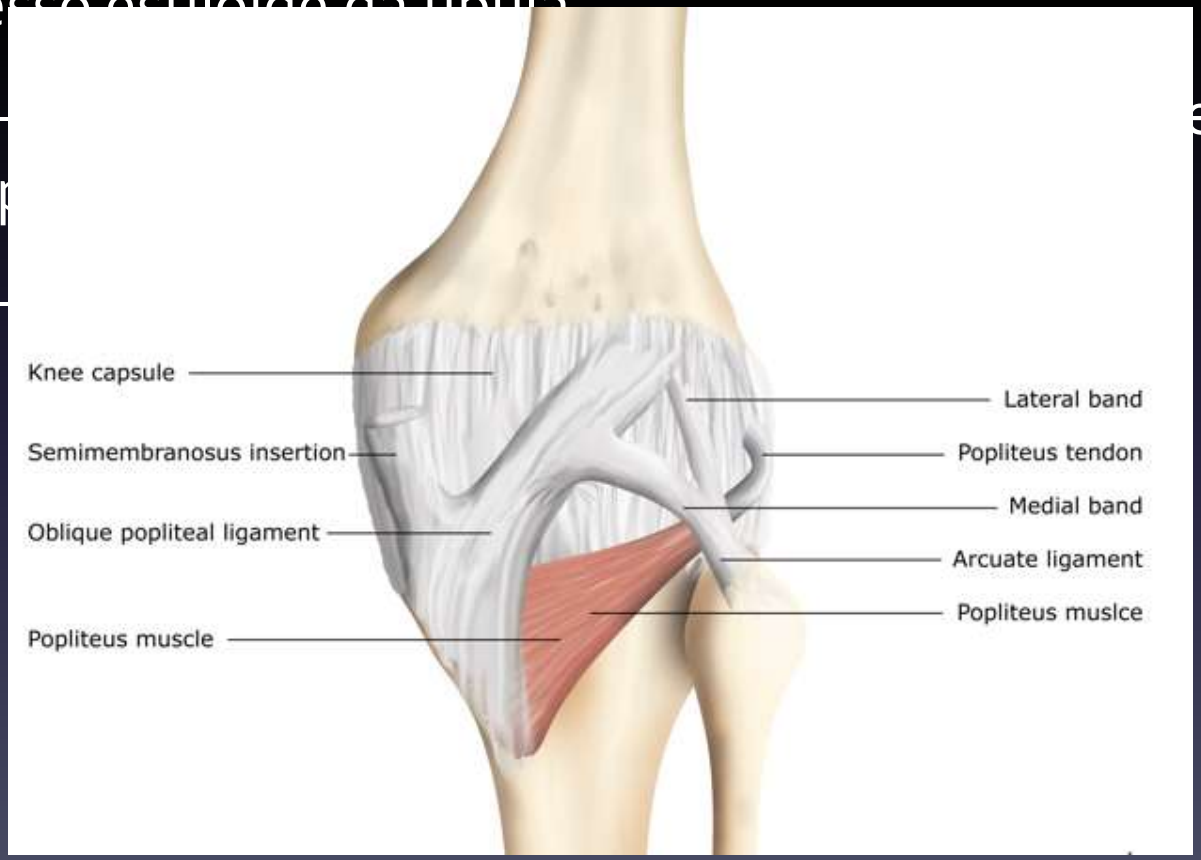

RM do Joelho

Ligamento colateral lateral / Canto postero-lateral

<u>Outras estruturas importantes (identificáveis na maioria):</u>

- Ligamento poplíteo-fibular
  - Um dos estabilizadores laterais + fortes do joelho
  - Origem na vertente posterior fíbula → liga-se ao tendão poplíteo logo após da junção miotendinosa

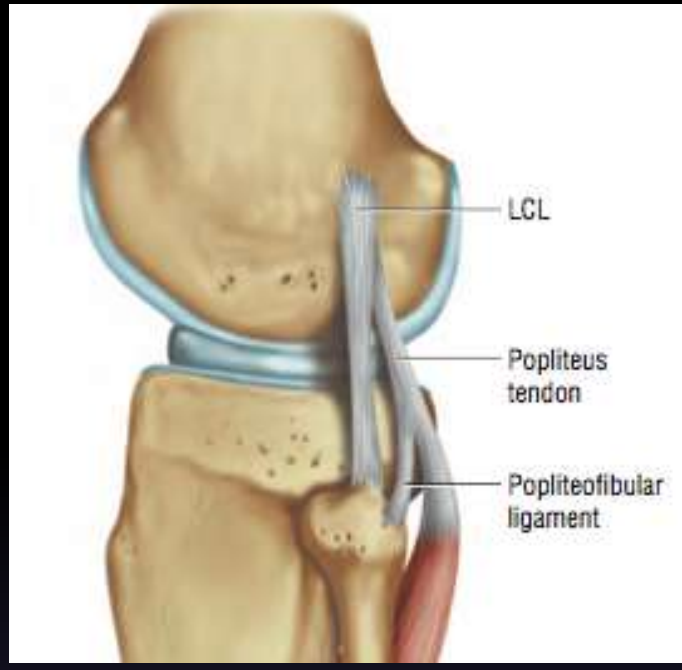

RM do Joelho

Ligamento colateral lateral / Canto postero-lateral

Rupturas do LCL:

→ Lesões do LCL são menos frequentes do que LCM

- **Parciais** – espessamento e hipersinal
- **Completas** – disrupção total das fibras com interrupção do seu contorno

RM do Joelho

Ligamento colateral lateral / Canto postero-lateral

Rupturas do LCL:

- Practicamente todas as lesões do LCL se associam a lesões de outras estruturas do complexo postero-lateral:
  - Rupturas capsulares
  - Fractura de Segond
  - Tendão do bícipite femoral
  - Tendão poplíteo
  - Ligamentos cruzados…

RM do Joelho

Ligamento colateral lateral / Canto postero-lateral

Rupturas do LCL:

- Em vez de ruptura ligamentar pode haver fractura-avulsão da inserção fibular do ligamento

RM do Joelho

Ligamento colateral lateral / Canto postero-lateral

- Lesões LCL + lesão
  - Tendão poplíteo
  - Ligamento arqueado
  - Ligamento poplíteo-fibular

+

Ruptura do LCA ou LCP

Lesões do canto postero-lateral do joelho

RM do Joelho

Ligamento colateral lateral / Canto postero-lateral

- É uma das poucas lesões do joelho consideradas como quase emergentes pelos cirurgiões (necessidade de reparação dentro dos 1os 10-14 dias para um bom resultado)

RM do Joelho

Ligamento colateral lateral / Canto postero-lateral

Algumas lesões associadas à ruptura do LCL

- Fracturas de compressão do prato tibial
- Lesões da banda ílio-tibial
- Lesões do tendão e músculo poplíteos

RM do Joelho

Ligamento colateral lateral / Canto postero-lateral

Algumas lesões associadas à ruptura do LCL

- **Lesões da banda ílio-tibial**
  - Banda fina de hipossinal paralela ao fémur – inserção tibial antero-lateral no tubérculo de Gerdy

RM do Joelho

Ligamento colateral lateral / Canto postero-lateral

Algumas lesões associadas à ruptura do LCL

- **Lesões da banda ílio-tibial**
  - Banda fina de hipossinal paralela ao fémur – inserção tibial antero-lateral no tubérculo de Gerdy

RM do Joelho

Ligamento colateral lateral / Canto postero-lateral

Algumas lesões associadas à ruptura do LCL

- **Lesões da banda ílio-tibial**

  → <u>Síndrome de fricção da Banda ílio-tibial</u>

  - ++ corredores e ciclistas (fricçao no côndilo femoral lat.)
  - **RM:**
    - hipersinal (líquido) rodeando ambos os lados da banda;
    - casos iniciais – só na vertente interna
    - Banda ilio-tibial pode estar espessada e hiperintensa

RM do Joelho

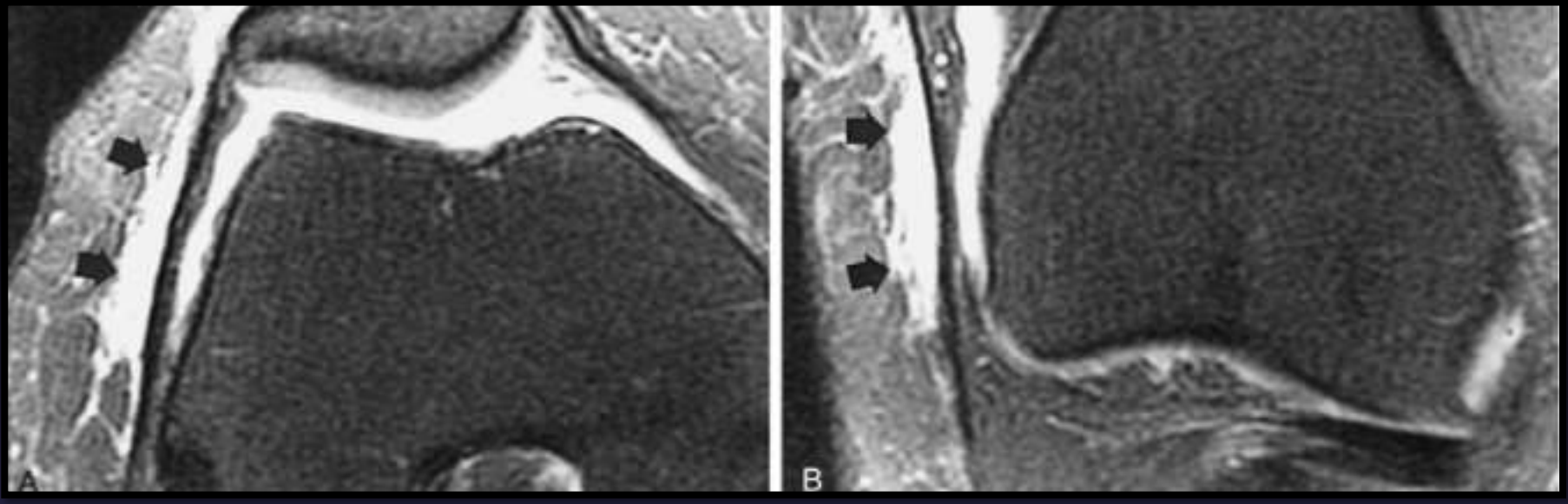

- **RM:**
  - hipersinal (líquido) rodeando ambos os lados da banda;
  - casos iniciais – só na vertente interna
  - Banda ilio-tibial pode estar espessada e hiperintensa

RM do Joelho

Ligamento colateral lateral / Canto postero-lateral

Algumas lesões associadas à ruptura do LCL

- **Lesões do tendão e músculo poplíteos**
  - ++ associadas a outras lesões do canto postero-lateral
  - Lesões ++ junção musculo-tendinosa

RM do Joelho

Ligamento colateral lateral / Canto postero-lateral

Algumas lesões associadas à ruptura do LCL

- **Lesões do tendão e músculo poplíteos**
  - **RM**: hipersinal do músculo e tendão e líquido envolvente

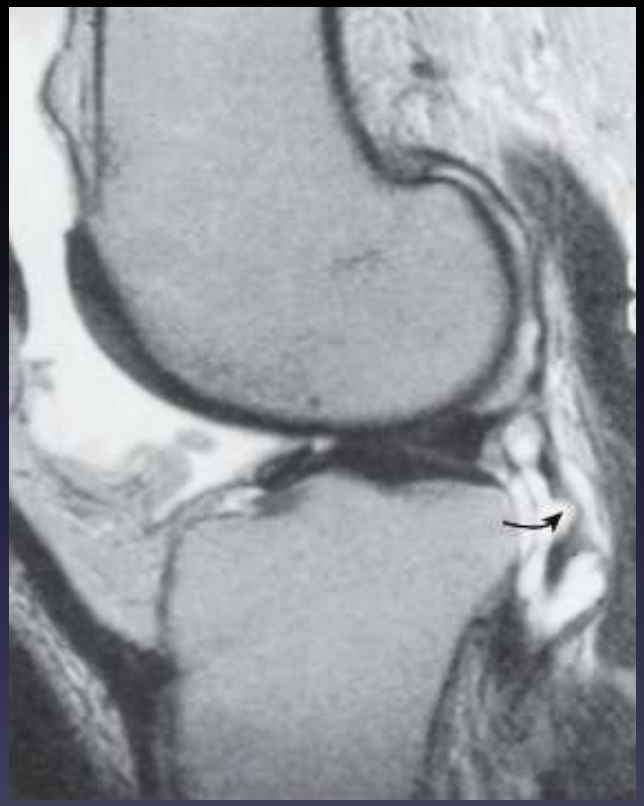

RM do Joelho

Tendões Patelar e Quadricipital

- Tendão Quadricipital – constituído por 4 tendões (4 grupos musculares), mas em RM são visualizadas 3 camadas que se inserem na patela (sagital) :
    - Superficial – recto femoral
    - Média – vasto medial e vasto lateral
    - Profunda – vasto intermédio

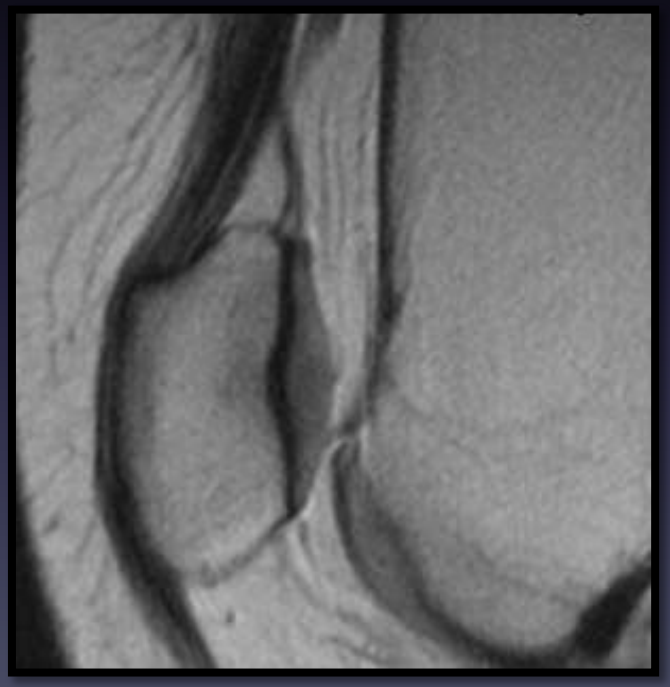

RM do Joelho

Tendões Patelar e Quadricipital

- Tendão Patelar
  - Insere-se no terço inferior da patela → tuberosidade da tíbia

RM do Joelho

Tendões Patelar e Quadricipital

RM

- Sinal Homogéneo, hipointensos (não necessariamente totalmente pretos em DP)
- Margem posterior bem delimitada
- Sem espessamentos focais

RM do Joelho

Tendões Patelar e Quadricipital

RM – Ruptura

- Incomuns (patelar menos comum)
- Geralmente ocorrem em tendões já debilitados

Factores Predisponentes

Microtrauma crónico (tendinopatia – *jumper's knee*)
Terapêutica interventiva prévia
- Injecção directa de esteróides
- Reparação prévia do LCA (patelar)

Doenças sistémicas:
- Insuficiência Renal Crónica
- Diabetes
- Artrite Reumatóide
- Lupus
- Doença deposição pirofosfato de cálcio

RM do Joelho

Tendões Patelar e Quadricipital

RM – Ruptura

- ++ junto à inserção
  - Totais
  - Parciais
    - Descontinuidade focal das fibras com áreas de hipersinal – t. quadricipital – de 1 ou + das 3 camadas, com as restantes permanecendo intactas

RM do Joelho

Tendões Patelar e Quadricipital

RM – Ruptura

- T. Patelar pode associar-se a:
  - patela alta (r. completa)
  - Fractura-avulsão do tubérculo da tíbia ou pólo inferior da patela

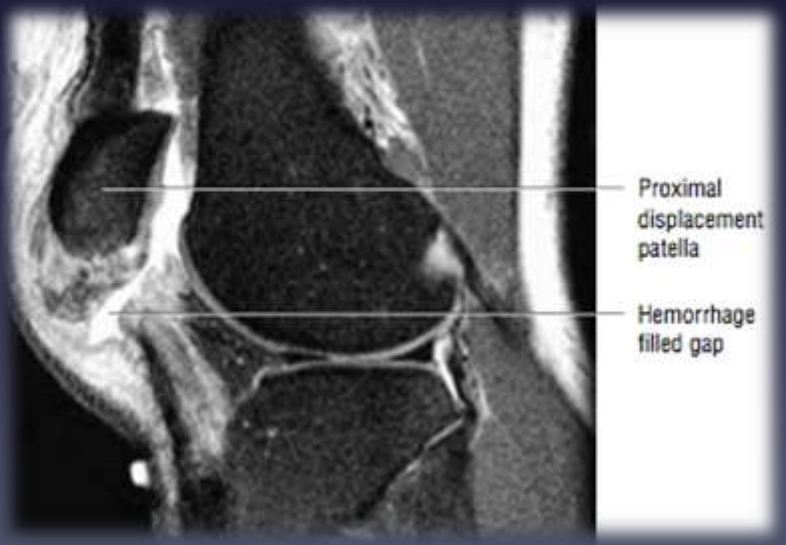

RM do Joelho

Tendões Patelar e Quadricipital

RM – Ruptura

- T. Quadricipital :
  - Patela Baixa
  - Sequela – miosite ossificante -+++ se vasto medial envolvido

RM do Joelho

Tendões Patelar e Quadricipital

Tendinopatia Patelar
Jumper's knee

- Espectro desde tendinopatia a ruptura
  - Espessamento excêntrico
  - Bordo posterior mal definido
  - Hipersinal em T2

↓

  - Disrupção das fibras (ruptura)

RM do Joelho

Tendões Patelar e Quadricipital

Conflito da Gordura Quadricipital e Infrapatelar

- Causa comum de dor no joelho anterior (Diagn.Dif. Importante com rupturas)
- Processo inflamatório da bolsa de gordura relacionado com microtrauma crónico (flexão do joelho)

RM do Joelho

Tendões Patelar e Quadricipital

Conflito da Gordura Quadricipital e Infrapatelar

- Há 3 bolsas de gordura no joelho que separam a cápsula da sinovial:

-Quadricipital (suprapatelar anterior)

-Prefemoral (suprapatelar posterior)

-Hoffa (infrapatelar)

RM do Joelho

Tendões Patelar e Quadricipital

Conflito da Gordura Quadricipital e Infrapatelar

RM:

- Fase aguda

Hipersinal T2 e hipossinal T1
Efeito de massa no tendão quadricipital

- Fase subaguda / crónica

(fibrose e hemossiderose):
Hipo T1 e hipo T2

RM do Joelho

Bursas

- Existem várias bursas no joelho que podem inflamar e causar sintomas
- Estruturas revestidas por sinovial
- + comum – poplítea (quisto de Baker)

RM do Joelho

Bursas

Quisto de Baker

- Bursa mais comum do joelho
- Estende-se desde a articulação do joelho posteriormente, entre tendões do gastrocnémio medial e semimembranoso

RM do Joelho

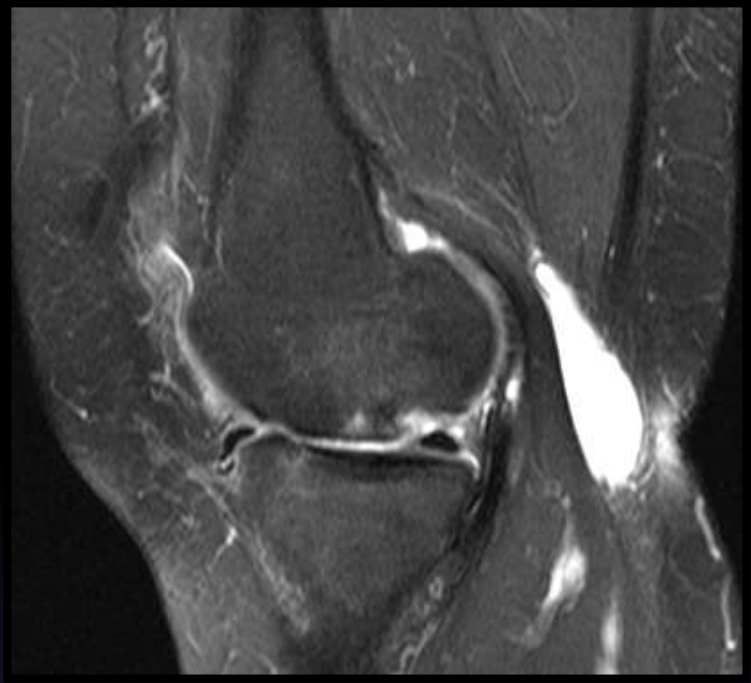

Bursas

Quisto de Baker

- Pode conter pequenas quantidades em indivíduos normais
- > 5-10 mL devem ser mencionados – podem dar sintomas
- Podem romper → inflamação dos músculos envolventes (mimetizam TVP)

RM do Joelho

Bursas

Bursite Pré-patelar

- Causa comum de dor no joelho anterior
- Causada por trauma repetido ao ajoelhar

  → *"housemaid's knee"*
- RM – colecção líquida superficialmente à patela

RM do Joelho

Bursas

Bursa da Pata de Ganso

- Pata de ganso – inserção de 3 tendões na tíbia:
  - Gracilis
  - Sartorius
  - semitendinoso

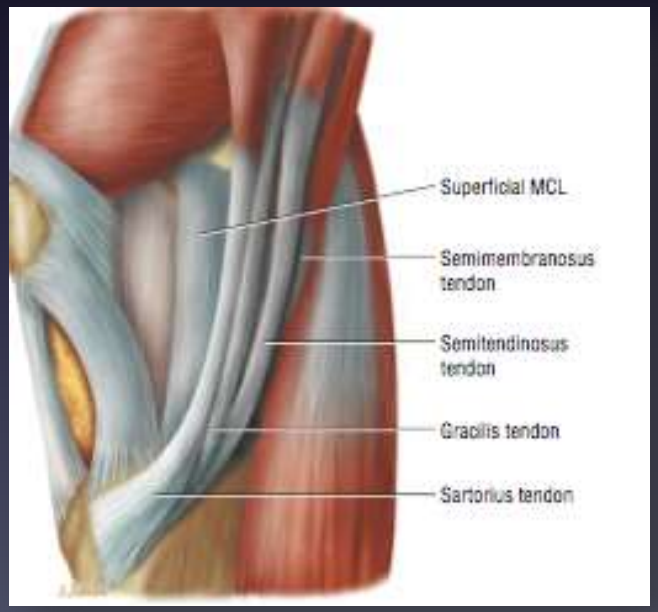

RM do Joelho

Bursas

Bursa da Pata de Ganso

- Bursa
  - abaixo dos tendões
  - Quando inflamada – ↑líquido na bursa, com extensão superior

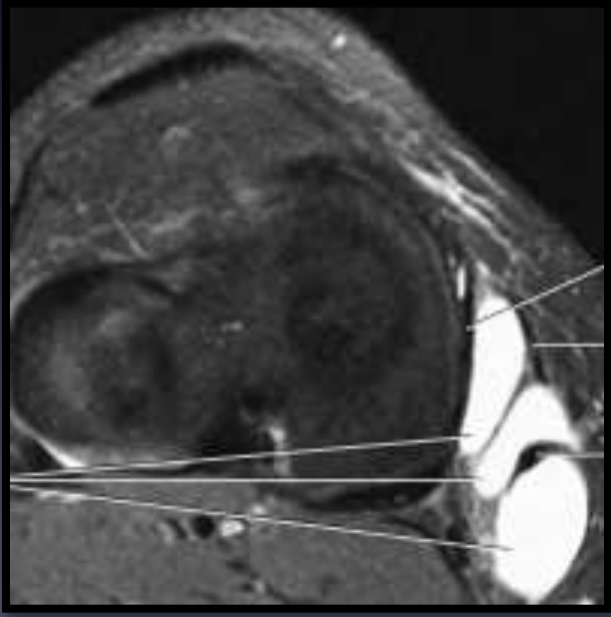

Obrigada!